

## EDEMA TARDIO INTERMITENTE E PERSISTENTE (ETIP) - REAÇÃO ADVERSA TARDIA AO PREENCHEDOR DE ÁCIDO HIALURÔNICO DESENCADEADA PELO DENOSUMABE: UM RELATO DE CASO

Recebido em: 10/05/2023

Aceito em: 14/06/2023

DOI: 10.25110/arqsaude.v27i6.2023-029

Roberto Rheingantz da Cunha Filho<sup>1</sup>  
Carolina Brustolin de Almeida Boeira<sup>2</sup>  
Joana Saggin<sup>3</sup>  
Graziela Junges Crescente Rastelli<sup>4</sup>

**RESUMO:** O edema tardio intermitente persistente (ETIP) é uma reação inflamatória imunomediada desencadeada pela aplicação de ácido hialurônico (AH). É classificado clinicamente como não depressível, difuso e de caráter tardio, por aparecer, no mínimo, 30 dias após a aplicação. Ademais, caracteriza-se como intermitente e recorrente, visto que a reação pode reaparecer enquanto a substância perdurar no tecido. O presente estudo tem como objetivo relatar um caso de ETIP desencadeado pelo medicamento Prolia, sua apresentação clínica e evolução do quadro, bem como o tratamento realizado. No presente relato de caso, foi observada essa reação após uso do medicamento Prolia (Denosumabe), um anticorpo monoclonal que reduz a reabsorção óssea, utilizado para o tratamento da osteoporose. A paciente em questão é uma mulher de 56 anos, procedente de Joaçaba (SC), a qual apresentou placas eritematosas infiltradas na região do lábio superior, inferior e sulconasomental, após cinco meses da aplicação do AH. Após conhecimento das medicações de uso e posterior confirmação histopatológica, foi diagnosticada com ETIP e iniciou conduta médica. A ETIP geralmente apresenta uma progressão benigna, se diagnosticada e tratada corretamente. A paciente em questão apresentou completa melhora clínica e, apesar de ainda não existir um consenso na literatura sobre como manejar a ETIP, o tratamento que melhor se adaptou ao caso foi a administração de Prednisolona por 4 semanas. Por não haver sido descrito anteriormente, na literatura mundial, o aparecimento de ETIP desencadeado pelo Denosumabe, destaca-se a importância do presente estudo para elucidação desta possível interação entre os compostos.

**PALAVRAS-CHAVE:** Edema; Ácido Hialurônico; Denosumabe; Reação Inflamatória; Dermatologia.

<sup>1</sup> Mestre em Saúde e Comportamento pela Universidade Católica de Pelotas (UCPEL).

E-mail: [robertodermatologista@yahoo.com.br](mailto:robertodermatologista@yahoo.com.br) ORCID: <https://orcid.org/0000-0003-0098-0750>

<sup>2</sup> Graduada de Medicina pela Universidade do Oeste de Santa Catarina.

E-mail: [carolinabrustolin@hotmail.com](mailto:carolinabrustolin@hotmail.com) ORCID: <https://orcid.org/0009-0002-5656-5767>

<sup>3</sup> Graduada de Medicina pela Universidade do Oeste de Santa Catarina

E-mail: [joanasaggin@outlook.com](mailto:joanasaggin@outlook.com) ORCID: <https://orcid.org/0009-0000-1813-8153>

<sup>4</sup> Especialista em Patologia pela Sociedade Brasileira de Patologia (SBP-AMB).

E-mail: [contato@labdiagnose.com.br](mailto:contato@labdiagnose.com.br) ORCID: <https://orcid.org/0000-0002-4235-1410>

## **PERSISTENT INTERMITTENT DELAYED SWELLING (PIDS) - LATE ADVERSE REACTION TO HYALURONIC ACID FILLER INDUCED BY DENOSUMABE: A CASE REPORT**

**ABSTRACT:** Persistent intermittent delayed swelling (PIDS) is an inflammatory reaction immune-mediated by the application of hyaluronic acid (HA). It is clinically classified as non-depressible, diffuse, and delayed, as its onset is in at least 30 days following application. Moreover, it is characterized as intermittent and recurring, as the reaction may reappear while the substance remains in the tissue. The present study aims to report a case of PIDS caused by the drug Prolia, including its clinical presentation and development, as well as the treatment performed. In this case report the reaction was observed after the use of Prolia (Denosumab), a monoclonal antibody that reduces bone reabsorption, indicated for the treatment of osteoporosis. The patient was 56 years-old woman from Joaçaba (SC) that presented erythematous plaques in the upper and lower lip regions and in the melomental folds five months after the application of HA. After acknowledging the medications under use and histopathological confirmation, the patient was dignosed with PIDS and started medical treatment. PIDS usually has a benign progression if correctly diagnosed and treated. The patient made a full clinical recovery and, despite the lack of consensus in the literature for the management of PIDS, the treatment with best responses for this case was the administration of Prednilosone for four weeks. As the emergence of PIDS triggered by Denosumab was not previously described in the global literature, the current study is important to elucidate the possible interaction between the compounds.

**KEYWORDS:** Denosumab; Dermatology; Edema; Hyaluronic Acid; Inflammatory Reaction.

## **HINCHAZÓN PERSISTENTE INTERMITENTE RETARDADA (PIDS) - REACCIÓN ADVERSA TARDÍA AL RELLENO DE ÁCIDO HIALURÓNICO INDUCIDA POR DENOSUMABE: INFORME DE UN CASO**

**RESUMEN:** La hinchazón persistente intermitente retardada (PIDS) es una reacción inflamatoria inmunomediada por la aplicación de ácido hialurónico (AH). Clínicamente se clasifica como no depresible, difusa y retardada, ya que su aparición se produce en al menos 30 días tras la aplicación. Además, se caracteriza como intermitente y recidivante, ya que la reacción puede reaparecer mientras la sustancia permanece en el tejido. El presente estudio tiene como objetivo reportar un caso de PIDS causado por el medicamento Prolia, incluyendo su presentación clínica y desarrollo, así como el tratamiento realizado. En este caso clínico la reacción se observó tras el uso de Prolia (Denosumab), un anticuerpo monoclonal que reduce la reabsorción ósea, indicado para el tratamiento de la osteoporosis. La paciente era una mujer de 56 años de Joaçaba (SC) que presentó placas eritematosas en las regiones labial superior e inferior y en los pliegues melomental cinco meses después de la aplicación del HA. Después del reconocimiento de los medicamentos en uso y de la confirmación histopatológica, la paciente fue dignosticada con PIDS e inició tratamiento médico. El PIDS suele tener una evolución benigna si se diagnostica y trata correctamente. La paciente tuvo una recuperación clínica completa y, a pesar de la falta de consenso en la literatura para el manejo de laIDS, el tratamiento con mejores respuestas para este caso fue la administración de Prednilosona durante cuatro semanas. Como la aparición de PIDS desencadenada por Denosumab no fue descrita anteriormente en la literatura mundial, el presente estudio es importante para dilucidar la posible interacción entre los compuestos.

**PALABRAS CLAVE:** Denosumab; Dermatología; Edema; Ácido Hialurónico; Reacción Inflamatoria.

## 1. INTRODUÇÃO

Em uma sociedade que busca, constantemente, por padrões de beleza e a estética ideal é supervalorizada, nota-se uma constante procura por procedimentos estéticos não invasivos na área da dermatologia com o intuito de aumentar a autoestima e de promover o rejuvenescimento da pele (LUCENA, 2021).

Nessa perspectiva, o ácido hialurônico (AH) é um glicosaminoglicano endógeno presente na matriz extracelular da derme e é fundamental para a manutenção da estrutura e função da pele, além de ser essencial para a manutenção de sua hidratação (CARRUTHERS; HUMPHREY, 2023). Dessa forma, a utilização do AH como preenchedor facial promove a distribuição proteica nos tecidos e melhora o equilíbrio hídrico do tegumento. Por conseguinte, favorece o rejuvenescimento facial, suaviza linhas de expressão e recupera o volume e a elasticidade da pele (RODRIGUES; BRUM, 2022). Por essas características e pelo risco relativamente baixo de efeitos adversos, os preenchedores a base de AH são os mais comumente usados em âmbito mundial (CARRUTHERS; HUMPHREY, 2023).

Entretanto, a injeção de AH está sujeita a diversos efeitos adversos, quase todos leves. O edema tardio intermitente persistente é um deles ocorrendo com frequência rara. É caracterizado pela ocorrência de episódios transitórios, recorrentes e intermitentes. É classificado clinicamente como um edema não depressível, difuso no local da implantação do ácido hialurônico. Ele é tardio, pois surge no mínimo 30 dias após a aplicação da substância e perdura enquanto o produto estiver no tecido (BREDA, 2022). Além disso, pode ter períodos curtos, ou longos, de remissão e não apresenta nódulos palpáveis (VELOSO et al., 2022).

Ademais, a fisiopatologia do ETIP causado por implante de AH é caracterizada por uma reação inflamatória imunomediada, desencadeada por fenômenos imunogênicos ao próprio preenchedor. Destaca-se, ainda, a capacidade que o AH tem de reter água, gerando um edema no local da aplicação. Pode-se observar, também, que fatores como infecções bacterianas e virais, infecções locais por intercorrências odontológicas ou rinosinusites são responsáveis, em alguns casos de ETIP, por agir como um gatilho para o aparecimento da reação (VELOSO et al., 2022).

No presente estudo, observou-se a associação do ETIP com o medicamento Denosumabe, que é um anticorpo monoclonal humano utilizado para tratamento da osteoporose, o qual age reduzindo a absorção óssea e, conseqüentemente, aumentando a massa óssea (PEROBELLI, 2017). Em geral, é um medicamento bem tolerado e seguro em longo prazo. Porém, alguns efeitos adversos podem ocorrer, como dor musculoesquelética e nas extremidades, desconforto gastrointestinal, hipocalcemia, celulite, erupção cutânea e hipersensibilidade (NOGUÉS; MARTINEZ-LAGUNA, 2018).

Este relato tem relevância porque a utilização de AH tem crescido de forma expressiva em diversas áreas que atuam no rejuvenescimento facial e corporal. Além disso, os efeitos adversos raros permanecem pouco conhecidos. Alguns “gatilhos” desta reação são já evidenciados, mas Denosumabe é inédito. Isto reforça a teoria do mecanismo imunológico no ETIP. Vivemos uma nova era com a introdução de várias drogas imunobiológicas que trazem grandes avanços terapêuticos, entretanto poderão desencadear interações medicamentosas e efeitos adversos poucos conhecidos. Será um grande desafio para ciência estar atenta a isto. Com o Denosumabe também existe uma tendência de crescimento de utilização devido ao avanço da idade. Neste contexto é fundamental a publicação na comunidade científica desta rara, mas possível, interação medicamentosa. Também visa contribuir para uma melhor abordagem diagnóstica e terapêutica diante de quadros clínicos semelhantes ao presente neste relato clínico.

## **2. METODOLOGIA**

Este trabalho é um estudo descritivo, com abordagem qualitativa, do tipo relato de caso clínico, cujo tema abrange uma paciente com edema tardio intermitente persistente, atendida em consultório particular especializado em dermatologia, na cidade de Joaçaba-SC, no ano de 2022.

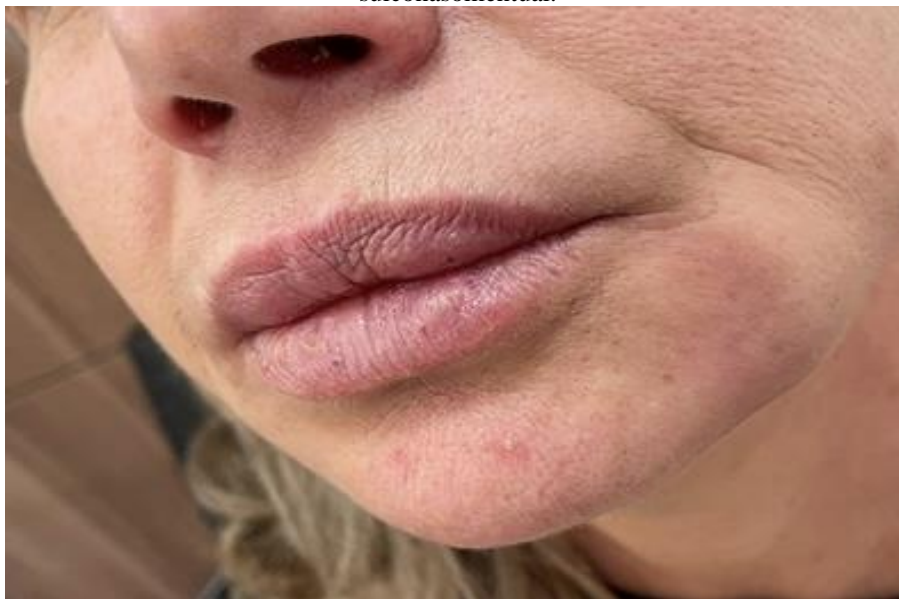No presente relato de caso, a paciente foi atendida em período anterior ao desenvolvimento do trabalho, e não necessita mais de acompanhamento regular. Também, por ser uma pesquisa de caráter descritivo, com levantamento de dados, via prontuário, os quais serão mantidos em sigilo, em conformidade com a Resolução 466/12 do Conselho Nacional de Saúde, está dispensada a assinatura de Termo de Consentimento Livre e Esclarecido (TCLE) pela paciente relatada.

O projeto foi encaminhado e submetido ao Comitê de Ética em Pesquisa (CEP) da Universidade do Oeste de Santa Catarina (UNOESC), e aprovado sob o número do parecer 5.913.995, no dia 27 de fevereiro de 2023. Após a aprovação, foi iniciada a coleta de dados, através do prontuário da paciente.

### 3. RELATO DO CASO

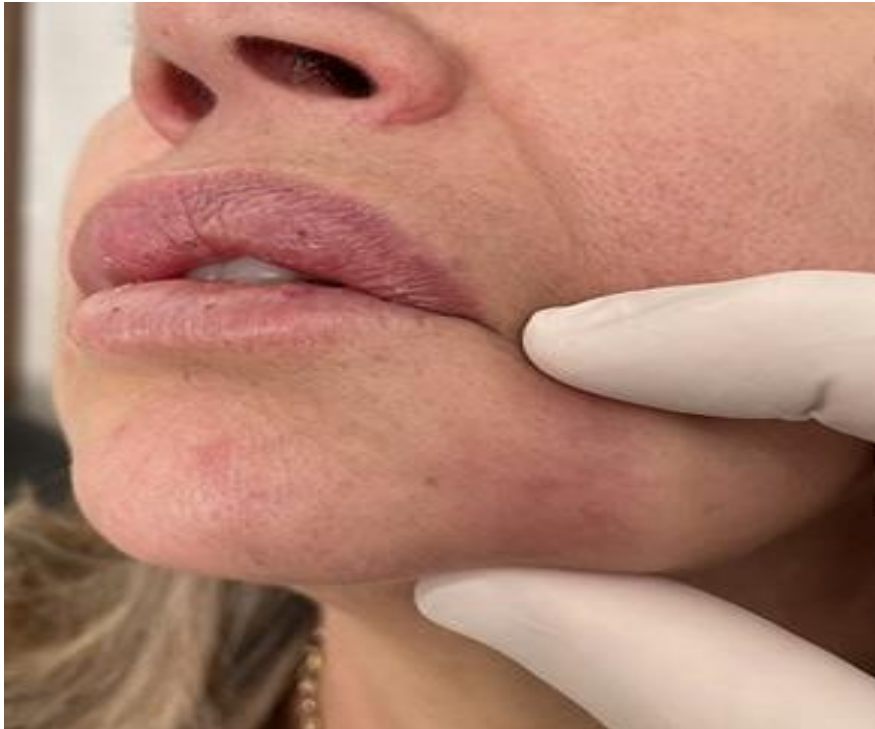Relata-se uma paciente do sexo feminino, 56 anos, branca, diagnosticada com osteoporose, sem outras comorbidades ou antecedentes médicos de interesse, que desenvolveu placas eritematosas infiltradas na região do lábio superior e inferior e região sulconasomental associada à dor, após dois dias da aplicação do Denosumabe (Prolia). Ela havia sido submetida à aplicação de o ácido hialurônico injetável (Restylane) há cerca de cinco meses antes apenas nas regiões atingidas. Negou uso de outros medicamentos contínuos ou esporádicos recentes. Também não havia histórico de tabagismo, etilismo ou uso de drogas ilícitas ou qualquer tipo de infecção (viral, bacteriana ou fúngica) após anamnese e exame físico detalhado. Hemograma e exames comum de urina normais. Sorologias para hepatite B, C, VDRL e HIV, FAN não reagentes. Função hepática, renal normais. A partir do quadro apresentado pela paciente, e com os dados coletados na anamnese, suspeitou-se de ETIP.

Figuras 1 - placas eritematosas infiltradas na região do lábio superior e inferior e região sulconasomental.



Fonte: fotos capturadas por câmera fotográfica na clínica dermatológica Bela Pele - Joaçaba SC

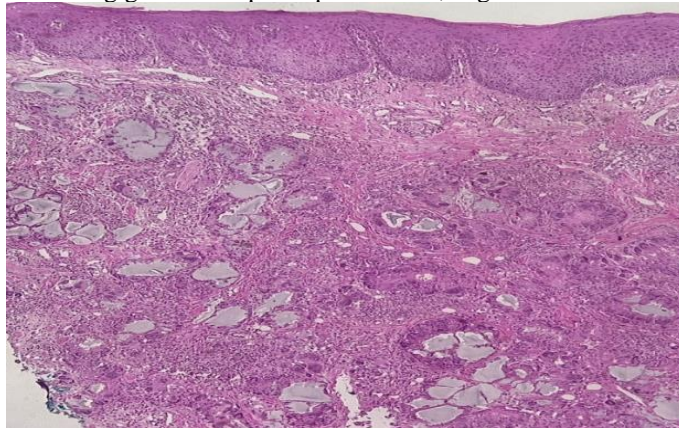
Figuras 2 - placas eritematosas infiltradas na região do lábio superior e inferior e região sulconasomentual.



Fonte: fotos capturadas por câmera fotográfica na clínica dermatológica Bela Pele - Joaçaba SC

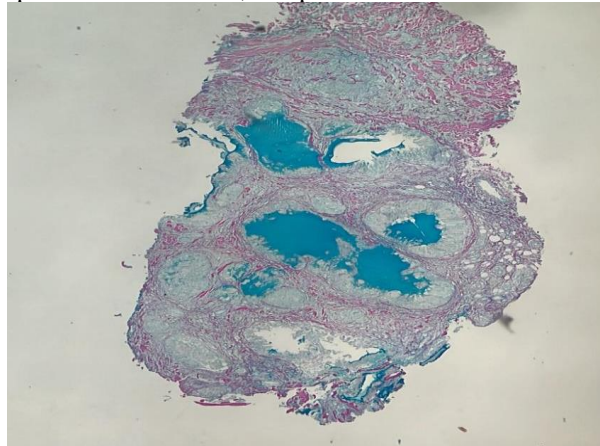
Primeiramente, foi realizada uma biópsia para posterior análise anatomopatológica das lesões para elucidação do quadro. Desse modo, o exame evidenciou extenso processo inflamatório crônico, granulomatoso, com células gigantes, englobando material mucoide e amorfo na região da mucosa escamosa e na derme superficial e profunda, e revelou ausência de malignidade. Como conclusão anatomopatológica, o quadro histológico foi compatível com a possibilidade clínica de reação por preenchedor, possivelmente do ácido hialurônico.

Figura 3 – Exame Anatomopatológico: pele apresentando extenso processo inflamatório crônico granulomatoso, com células gigantes do tipo corpo estranho, englobando substância amorfa basofílica.



Fonte: Foto realizada pelo Laboratório de patologia Diagnose de Curitiba (PR).

Figura 4 – Exame Anatomopatológico: substância amorfa apresentando positividade intensa na coloração especial Ferro-coloidal, compatível com ácido hialurônico.



Fonte: Foto realizada pelo Laboratório de patologia Diagnose de Curitiba (PR).

Nesse contexto, em função dos achados clínicos e histopatológicos, o diagnóstico de ETIP foi confirmado. Iniciou-se o tratamento com Prednisolona, inicialmente 1mg por quilograma (kg), reduzindo semanalmente 0,25 mg por kg por semana, totalizando 4 semanas de tratamento. Nesse ínterim, a paciente evoluiu com regressão total das lesões em cerca de 14 dias. Devido ao quadro clínico apresentado, foi interrompido e contraindicado tanto o Ácido Hialurônico, quanto o Denosumabe para a paciente em questão, a fim de se evitar outros possíveis eventos adversos.

#### 4. DISCUSSÃO

Constata-se que o Brasil vem sofrendo uma inversão da pirâmide etária ao longo dos anos, sendo que a parcela de pessoas com 30 anos, ou mais, de idade representava, em 2012, 50,1% da população e, no ano de 2021, essa parcela subiu para 56,1%. Em contrapartida, a população com menos de 30 anos de idade reduziu em termos absolutos 5,4% do total de pessoas nessa faixa etária, evidenciando mudanças na estrutura etária da população, bem como no perfil das doenças mais prevalentes nos serviços de saúde (IBGE, 2021).

Nessa perspectiva, com o envelhecimento da população brasileira as doenças osteometabólicas aumentaram de forma significativa, dentre elas a osteoporose, que está presente neste estudo de caso. Destaca-se que em mulheres com idade superior a 50 anos ocorre uma perda de massa óssea de 0,5 a 1% ao ano, sendo no período pós-menopausa essa perda aumenta em mais 2% ao ano, portanto, estão mais predispostas à enfermidade; ademais, estima-se que aproximadamente 1 em cada 3 mulheres virão a sofrer fraturas relacionadas a osteoporose, como a fratura do colo do fêmur e as fraturas vertebrais, o

que evidencia a importância do diagnóstico precoce e posterior tratamento da doença (MARQUES; LIMA; ANDREOTTI; GASPAROTTO JUNIOR; LOURENÇO, 2016).

Dentre as possibilidades terapêuticas, há os anticorpos monoclonais, como o Denosumabe, o qual apresenta ótima resposta clínica, por aumentar a massa óssea (BRASIL, 2014). Apesar de o medicamento ser uma opção relevante para o tratamento da osteoporose, ele não está isento de reações adversas, nem de interações medicamentosas, sendo que muitas ainda não estão elucidadas na literatura mundial. Importante ressaltar que sua aprovação pela Food and Drugs Administration (FDA) foi em 01/06/2010, por isso, é considerado um medicamento relativamente novo, podendo apresentar novos efeitos colaterais e/ou benéficos, durante essa fase de vigilância pós-comercialização (CENTRO COCHRANE DO BRASIL, 2019). Neste relato de caso, documenta-se, como efeito colateral, um Edema Tardio Intermitente e Persistente (ETIP) causado pela interação do Denosumabe com a substância ácido hialurônico, ainda não relatado anteriormente na literatura mundial.

Sabe-se que o mecanismo de ação do Denosumabe está relacionado à sua capacidade, afinidade e especificidade de ligação ao receptor do fator nuclear kappa B (RANKL), uma proteína, presente na superfície das células osteoclastos que está intimamente relacionada à sua diferenciação, a qual age reduzindo a absorção óssea e, conseqüentemente, aumentando a massa óssea. (PEROBELLI, 2017). Em geral, é um medicamento bem tolerado e seguro em longo prazo. Entretanto, alguns efeitos adversos podem ocorrer. Nesse sentido, os estudos apontam que há relação entre o Denosumabe e a ocorrência de osteonecrose de mandíbula. Além disso, foi descrito, na literatura, aumento do desconforto gastrointestinal, infecções urinárias, dor musculoesquelética leve e diverticulite (NOGUÉS; MARTINEZ-LAGUNA, 2018).

Nesse contexto, concomitante ao aumento mundial da população idosa, urge a necessidade de buscar alternativas que ajudem a retardar o processo de envelhecimento natural da pele. Com isso, destacam-se os preenchedores, os quais cresceram cerca de 2253% de 2000 até os dias atuais, e se tornaram um dos tratamentos mais procurado e popular, relacionado ao rejuvenescimento da face (BREDA, 2022).

Relevante destacar que o Ácido Hialurônico é o preenchedor mais popularmente utilizado e está presente no organismo, em estruturas como cartilagens, articulações e pele, cuja função é de sustentação da derme, tornando-a elástica, firme e preenchida (SABOIA; CABRAL; NERES, 2021). Com o processo de envelhecimento, ocorre uma



degradação dessa substância e o organismo vai perdendo a capacidade de produzi-la. Como resultado, há perda de volume e de contorno facial, além do aparecimento de rugas (VELOSO et al., 2022). Desse modo, o preenchimento com AH injetável é uma técnica utilizada para melhorar esses aspectos, pois ele possibilita resultados mais satisfatórios quando comparado a outros modelos farmacêuticos, por conseguir alcançar a derme: camada mais profunda da pele (ALMEIDA; SAMPAIO, 2016).

Cabe destacar que os locais de maior prevalência de aplicação são os sulcos nasolabiais, sulcos nasojugais e os lábios. Por ser um componente natural do próprio organismo, o AH injetável é um produto considerado biocompatível, com ótima interação tecidual e com baixo risco de imunogenicidade. Contudo, qualquer método de preenchimento pode apresentar reações adversas, sendo importante sempre avaliar cada caso individualmente, considerando a anatomia, respeitando e acatando certas necessidades, além de questionar medicações de uso, e sempre comunicar ao paciente os possíveis riscos de intercorrências (ALMEIDA; SAMPAIO, 2016).

Nesse sentido, a metabolização do AH depende da quantidade que for aplicada no organismo, sendo normalmente em um período de 12 meses. Desta forma, enquanto a substância estiver no organismo, poderá causar reações adversas, como ocorreu no caso aqui relatado (SABOIA; CABRAL; NERES, 2021). Ademais, as contraindicações ao uso do preenchedor de ácido hialurônico compreendem distúrbios de sangramento, hipersensibilidade, doenças autoimunes e/ou endócrinas, uso de medicações e/ou fitoterápicos anticoagulantes, presença de implantes permanentes na região e gravidez. (BREDA, 2022).

Importante ressaltar que nem todos os eventos adversos e interações medicamentosas são conhecidos e documentados na literatura. Assim, ETIP é uma reação incomum e subdiagnosticada, que se manifesta em média 30 dias após o uso do medicamento, mas pode ocorrer no período em que o produto perdurar no tecido, e cessar após sua completa absorção e eliminação. Essa manifestação pode ser desencadeada por traumas, vacinas, processos infecciosos, viroses, COVID, tratamentos dentários, dentre outras causas. No presente relato, identificou-se este raro efeito adverso de Edema Tardio Intermitente e Persistente, com desencadeante inédito, que foi o Denosumabe (CARVALHO; VITAL; CARNEIRO, 2022). Acredita-se que esta droga tenha sido o gatilho, porque a paciente não teve história clínica de outros possíveis desencadeantes

conhecidos, nem fazia uso de quaisquer outras medicações ou vacinas. Além disso, o AH havia sido aplicado há cerca de 5 meses e o Denosumabe cerca de 48 horas.

Desse modo, o mecanismo dessa reação adversa ainda não foi completamente elucidado, uma vez que, inicialmente, pensava-se que estas reações ocorriam devido a processos infecciosos junto ao local com o preenchedor, entretanto, atualmente, a reação está associada ao sistema imunológico (BREDA, 2022).

Destaca-se que o Ácido Hialurônico de alto peso molecular é conhecido pelo efeito anti-inflamatório; por outro lado, o AH de baixo peso molecular, de menos de 20 kDa, tem efeito pró-inflamatório. Assim, após o preenchimento de partes moles, o AH de baixo peso molecular estará presente, devido à sua degradação e também como componente cross-linking. Este AH de baixo peso molecular, por sua vez, sinaliza receptores de superfície de células CD44, responsáveis por respostas inflamatórias, sinalizando e resultando em reações inflamatórias tardias (MICHON, 2021).

Quanto à interação entre o Ácido Hialurônico e o Denosumabe, pode haver um mecanismo semelhante, já que o Denosumabe é uma proteína (anticorpo monoclonal), a qual pode desencadear uma reação inflamatória. São relatados efeitos adversos, devido ao Denosumabe, dentre os quais os efeitos de origem inflamatória, no entanto, não há relato de ETIP. Sendo assim, esse artigo relata uma interação medicamentosa desconhecida anteriormente, por isso, a importância da documentação deste evento adverso para o conhecimento da comunidade médica.

Em geral, a ETIP tem sinais de curta duração e pode se resolver espontaneamente (VELOSO et al., 2022). Ainda não existe um tratamento padronizado, mas, nos casos em que não ocorre regressão dos sintomas, pode-se utilizar corticoide oral ou infiltração intralesional, anti-inflamatórios, antibióticos e, em casos mais graves, a enzima hialuronidase, responsável por degradar o AH (BREDA, 2022).

Apesar de o modelo de estudo *Relato de Caso* ser considerado um trabalho com evidência científica menor, observa-se a importância de escrever e publicar a presente pesquisa para encorajar os demais pesquisadores da área da saúde a desenvolverem estudos de casos sobre este tema, considerado de extrema relevância, por estar voltado à área da saúde e da estética, o que confere elevada importância científica a este artigo.

## 5. CONSIDERAÇÕES FINAIS

O AH é o segundo procedimento não cirúrgico mais aplicado no mundo, sendo o Brasil o segundo maior consumidor desse ativo. Este aumento de utilização faz com que eventos adversos muito raros passem a ocorrer com uma maior possibilidade, assim como as interações medicamentosas com a introdução de diversas novas drogas.

As únicas evidências de eventos raros ou do início de uma epidemia são os relatos de casos, por isso estes ainda tem um papel fundamental na ciência. A rara, mas possível interação medicamentosa entre o Denosumabe e o Ácido Hialurônico, desencadeando Edema Tardio Intermitente e Persistente (ETIP), só pode ser revelada com este tipo de estudo. A limitação deste estudo é de caso único, assim o acaso pode influenciar gerando conclusões equívocas. Entretanto, o surgimento de ETIP vários meses depois da aplicação de AH, e logo após a aplicação de Denosumabe, desfavorece do crédito do aleatório. Também, os profissionais diante um caso de ETIP, procuram desencadeantes já consolidados ou o classificam como idiopáticos, por isso, é possível que a partir da divulgação deste relato venham a surgir outros novos concomitantes a este. Além disso, com o aumento da população idosa, em consonância com o aumento de casos de osteoporose e com a procura por procedimentos estéticos rejuvenescedores, há uma chance significativa de este quadro clínico venha a ocorrer com outros pacientes. A partir deste e outros novos estudos que possam surgir, os profissionais e os pacientes envolvidos poderão ser beneficiados com uma maior precaução, como indicação do uso de Denosumabe apenas quando o efeito do AH não estiver presente, ou até no futuro, ser contraindicado, conforme conclusões futuras, levando em consideração o fato de o AH já não ser indicado em pacientes com doenças autoimunes, por exemplo.

Por fim, há de se considerar que todo fármaco pode apresentar novos efeitos colaterais ou benéficos na fase de vigilância pós-comercialização, portanto, é de suma importância que a comunidade científica venha a documentar qualquer novo caso de interação medicamentosa entre o Ácido Hialurônico e o Denosumabe, ressaltando a evidente relevância presente neste estudo para a área das ciências da saúde. Novos estudos são necessários em pacientes sob uso de AH e Denosumabe com o objetivo de esclarecer a real frequência de ETIP nesta população e os possíveis mecanismos imunológicos envolvidos.

## REFERÊNCIAS

- ALMEIDA, A. R. T. D.; SAMPAIO, G. Â. D. A. Ácido hialurônico no rejuvenescimento do terço superior da face: revisão e atualização - Parte 1. **Surgical & Cosmetic Dermatology**, v. 8, n. 2, 2016.
- BRASIL. **Portaria N° 451, de 9 de Junho de 2014.** , 6 set. 2014. Disponível em: <[https://bvsms.saude.gov.br/bvs/sas/Links%20finalizados%20SAS%202014/prt0451\\_09\\_06\\_2014.html](https://bvsms.saude.gov.br/bvs/sas/Links%20finalizados%20SAS%202014/prt0451_09_06_2014.html)>
- BREDA, P. L. D. C. L. Edema Tardio Intermitente Persistente (ETIP), após uso de substâncias a base de ácido hialurônico. **Brazilian Journal of Health Review**, v. 5, n. 4, p. 12821–12838, 15 jul. 2022.
- CARRUTHERS, J.; HUMPHREY, S. Injectable soft tissue fillers: Temporary agents. Em: POST, T. W. (Ed.). **UpToDate**. Waltham, MA, EUA: [s.n.].
- CARVALHO, E. D. N. O. D.; VITAL, J. R. D. S.; CARNEIRO, V. M. S. Associação do edema tardio intermitente persistente com o uso do preenchimento com o ácido hialurônico. **Research, Society and Development**, v. 11, n. 16, p. e289111638362, 8 dez. 2022.
- CENTRO COCHRANE DO BRASIL. **Denosumabe para o tratamento da osteoporose.** São Paulo, SP: Conselho Nacional de Justiça, 2019.
- IBGE – INSTITUTO BRASILEIRO DE GEOGRAFIA E ESTATÍSTICA. **Conheça o Brasil – População: Pirâmide etária.** Rio de Janeiro: IBGE, 2021. Disponível em: <<https://educa.ibge.gov.br/jovens/conheca-obrasil/populacao/18318-piramide-etaria.html>>.
- LUCENA, V. DA S. **Edema tardio intermitente e persistente no preenchimento de ácido hialurônico.** Monografia (Especialização em Harmonização Orofacial)—São Paulo, SP: Faculdade Sete Lagoas (UNIFACSETE), Instituto Braga de Odontologia e Pesquisa (IBOP), 2021.
- MARQUES, M.A.A; LIMA, D.A; ANDREOTTI, C.E; GASPAROTTO, J.A; LOURENÇO, E.M.L. Caracterização das plantas medicinais e medicamentos fitoterápicos para tratamento da osteoporose utilizados no brasil. **Arquivos de Ciências da Saúde da Unipar**, Paraná, v. 20, n. 3, p. 183-187, 30 mar. 2016.
- MICHON, A. Hyaluronic acid soft tissue filler delayed inflammatory reaction following COVID-19 vaccination – A case report. **Journal of Cosmetic Dermatology**, v. 20, n. 9, p. 2684–2690, set. 2021.
- NOGUÉS, X.; MARTINEZ-LAGUNA, D. Tratamiento de la osteoporosis. **Medicina Clínica**, v. 150, n. 12, p. 479–486, jun. 2018.
- PEROBELLI, R. F. **Estudo de métodos cromatográficos e ensaio biológico para avaliação do anticorpo monoclonal denosumabe.** Dissertação (Mestrado em Ciências Farmacêuticas)—Santa Maria, RS: Universidade Federal de Santa Maria (UFSM), 2017.
- RODRIGUES, S. S.; BRUM, H. C. C. Utilização do ácido hialurônico injetável para o rejuvenescimento facial: benefícios e propriedades. **Research, Society and Development**, v. 11, n. 14, p. e312111436390, 28 out. 2022.

SABOIA, T. P. S.; CABRAL, M. R. L.; NERES, L. L. F. G. O uso do ácido hialurônico na harmonização facial. **Research, Society and Development**, v. 10, n. 14, p. e94101421731, 26 out. 2021.

VELOSO, P. H. S. et al. Etip - edema tardio intermitente persistente após preenchimento com ácido hialurônico: uma revisão de literatura. **Revista Ibero-Americana de Humanidades, Ciências e Educação**, v. 8, n. 5, p. 1988–2002, 31 maio 2022.