

## ESTUDO MORFOMÉTRICO DE ACRÔMIOS EM HUMANOS

Juliano Yasuo Oda\*

Deise Aparecida Luzetti\*

Sonia Maria Marques Gomes Bertolini\*\*

ODA, J. Y.; LUZZETTI, D. A.; BERTOLINI, S. M. M. G.; Estudo Morfométrico de Acrômios em Humanos. *Arq. Ciênc. Saúde Unipar*, 4(3): 207-213, 2000.

**RESUMO:** Morfologicamente o acrômio pode ser classificado em três tipos: tipo I (plano), tipo II (curvo) e tipo III (ganchoso). Neste trabalho, realizamos um estudo com o objetivo de analisar em escápulas de esqueletos humanos, a morfologia do acrômio e alterações degenerativas, procurando estabelecer possíveis correlações morfofuncionais. Foram analisadas 150 escápulas de indivíduos com idades entre 25 e 80 anos divididas aleatoriamente em dois grupos: no grupo A, composto de 100 escápulas, verificou-se a presença de alterações degenerativas; já no grupo B, constituído por 50 escápulas, foram analisados os ângulos de inclinação acromial no plano sagital. Observou-se a presença de alterações degenerativas em 39% das escápulas analisadas. Quanto à localização das alterações degenerativas estas foram observadas nas seguintes regiões: 36% na articulação acromioclavicular; 28%, esporão acromial; em 15%, esporão supra-acromial; em 13%, esporão subacromial e em 8% degeneração associada (incluindo: esporão acromial, subacromial e supra acromial). Em relação ao ângulo de inclinação do acrômio encontrou-se uma maior frequência de acrômio tipo II (50%), seguida do tipo I (34%) e em menor proporção tipo o III (16%). Conclui-se com esta pesquisa que as variações da curvatura e do ângulo de inclinação do acrômio pode ser considerado como fatores causais da maioria dos quadros de ombro doloroso.

**PALAVRAS-CHAVE:** anatomia; escápula; ombro.

### MORPHOMETRIC OF ACROMIONS IN HUMANS STUDY

ODA, J. Y.; LUZZETTI, D. A.; BERTOLINI, S. M. M. G.; Morphometric of Acromions in Humans Study. *Arq. Ciênc. Saúde Unipar*, 4(3): 207-213, 2000.

**ABSTRACT:** Morphologically, the acromion can be classified into one of three types: type I (plan), type II (curved) and type III (hooked). In this work, the authors have made a study with the objective of analyzing in human skeleton scapulas, the morphology of the acromion and its degenerative alterations, trying to establish possible morphofunctional correlations. One hundred-fifty scapulas of skeletons from individuals aging between 25 and 80 years were divided at random in two groups: in the group A, composed of 100 scapulas, was verified the presence of degenerative alterations; in the group B, constituted of 50 scapulas, the acromial angles of inclination were analyzed in the sagital plan. The presence of degenerative alterations was observed in 39% of the scapulas analyzed. As the location of the degenerative alterations these were observed as follows: 36% in the acromioclavicular joint; 28% acromial ram; 15%, in the supra-acromial area; 13%, subacromial and 8%, associated degenerations (included: acromial ram, subacromial and supra-acromial). In relation to the angle of inclination of the acromion it was found a larger frequency of acromion type II (50%), followed by type I (34%) and in a smaller proportion type III (16%). It can be concluded with this work that the variations of the curvature and of the inclination angle of the acromion can be considered as causal factors of most of the pictures of painful shoulder.

**KEY WORDS:** anatomy; scapula; shoulder.

\* Docente de Anatomia do Curso de Fisioterapia da Universidade Paranaense

\*\* Fisioterapeuta formada pela Universidade Paranaense

\*\*\* Prof<sup>ª</sup> Dr do Curso de Fisioterapia da Universidade Paranaense e de Universidade Estadual de Maringá

**Endereço:** Juliano Yasuo Oda. Curso de Fisioterapia. Universidade Paranaense. Praça Mascarenhas de Moraes, s/nº - 87.502-210 - Umuarama - PR.

## Introdução

O estudo das lesões do ombro deve levar em consideração as relações anatômicas de todo o quadrante superior (HALBACH & TANK, 1993).

O ombro é formado por um conjunto de articulações que associadas, proporcionam um grande arco de movimentos nos três planos. Porém, não é apenas a somatória de seus movimentos que é importante para o bom desempenho final, mas também a maneira coordenada com que eles ocorrem. Essa harmonia tem como principais objetivos a diminuição do esforço a que são submetidas as diversas estruturas envolvidas e a manutenção da estabilidade articular (SOUZA & VULCANO, 1993).

O acrômio forma a parte mais alta do ombro e salienta-se sobre a cavidade glenóide. Sua face cranial é convexa, áspera, dá inserção a algumas fibras do deltóide, e no restante de sua extensão é subcutâneo. Sua face caudal é lisa e côncava, já a sua margem lateral é espessa e irregular, apresentando três ou quatro tubérculos para as origens tendinosas do deltóide. Tem a margem medial mais curta que a lateral, côncava, dando inserção a uma porção do trapézio e apresentando, próximo ao seu centro, uma pequena superfície de articulação, oval, para a extremidade acromial da clavícula. Seu ápice, que corresponde ao ponto de encontro dessas duas margens, é fino e tem nele inserido o ligamento coracoacromial (GOSS, 1988).

A importância da forma do acrômio na gênese dos processos dolorosos do ombro foi descrita inicialmente por NEER (1983) e pesquisada por outros autores, que verificaram a existência de acrômios com diferentes graus de curvatura no plano sagital (NICOLETTI *et al.* 1990). Três tipos de acrômio foram ainda identificados de acordo com BIGLIANI & MORRISON (1986): tipo I (plano), tipo II (curvo) e tipo III (ganchoso). De acordo com LECH (1995), o acrômio pode ser classificado como Reto (R), Curvo (C), e Ganchoso (G).

As síndromes dolorosas que incidem sobre o ombro têm sido estudadas com mais interesse nos últimos quinze anos, devido à grande frequência com que acometem os trabalhadores das linhas de montagem, os adeptos dos esportes que re-

querem esforço físico para o membro superior; principalmente, em consequência das lesões na articulação decorrentes das atividades de vida moderna (MANSO, 1996).

O manguito rotador é formado pelos tendões dos músculos subescapular, supra-espinhal, infra-espinhal e redondo menor, que se inserem na região tuberositária da porção proximal do úmero, junto de sua cabeça. Tem como função atuar como elemento estabilizador da articulação glenoumeral, promovendo a fixação da cabeça do úmero contra a cavidade glenóide e estabelecendo um fulcro para que a ação abduutora do deltóide possa ocorrer. Atua, ainda, conforme o músculo, nos movimentos de rotação interna e externa. Estas estruturas ocupam espaço relativamente exíguo e, ao se movimentarem, sofrem atrito contra estruturas adjacentes, como margem ântero-inferior do acrômio, superfície inferior da articulação acromioclavicular e ligamento coracoacromial. É apontado ainda na literatura que as zonas próximas às inserções tendíneas exibem vascularização pobre, tornando estas áreas mais vulneráveis a agressões mecânicas e mais difíceis de reparar. Esses dois fatores, mecânico e biológico, associadamente, predispõem a região a lesões de caráter inflamatório degenerativo (VOLPON *et al.* 1989).

A síndrome do impacto pode ser definida como uma síndrome dolorosa localizada dos tendões do manguito rotador do ombro no compartimento subacromial, limitada pelo arco córaco-acromial, acima, e cabeça umeral, abaixo. As estruturas anatômicas envolvidas na síndrome do impacto são: tendões do manguito rotador, cabeça longa do bíceps do braço, arco córaco-acromial, bursa subacromial e subdeltóidea e a superfície superior do úmero (GREVE *et al.* 1992).

Segundo FERREIRA FILHO *et al.* (1988) a síndrome do impacto resulta de microtraumas de repetição aos tecidos que estão no espaço umero-coracoacromial. Estes tecidos podem estar sujeitos a impactos de repetição entre a tuberosidade maior e o acrômio. É uma das causas mais frequentes de dor e impotência funcional do ombro. Ela se caracteriza por dor à abdução e flexão do braço de 60 a 120 graus e impotência funcional progressiva cuja etiologia é o impacto do manguito rotador e suas inserções na cabeça do úmero

contra o arco coracoacromial. O segmento mais acometido é o tendão do músculo supra-espinhal, cuja lesão está presente em 85% dos casos. Embora esta síndrome ocorra com mais frequência em pessoas acima de 40 anos de idade e esteja relacionada com o envelhecimento biológico do ombro, pode também estar presente em jovens, principalmente atletas, que executam movimentos vigorosos com o braço acima de 90 graus de abdução ou de flexão.

Ainda de acordo com FERREIRA FILHO *et al.* (1988), nos movimentos de abdução e flexão do braço, a cabeça do úmero desliza, com auxílio da bolsa serosa subacromial, sob o arco coracoacromial. Esse mecanismo só é possível pela ação estabilizadora dos músculos do manguito rotador e da cabeça longa do bíceps, que impedem o deslocamento cranial da cabeça do úmero. A fadiga e a hipotrofia dos músculos referidos podem causar instabilidade gleno-umeral e, como consequência, o impacto das estruturas tendíneas do manguito e das suas inserções contra o arco coracoacromial.

A anatomia vascular do manguito rotador se constitui num dos fatores etiológicos do desenvolvimento das lesões do manguito. O supra-espinhal recebe irrigação sanguínea da massa muscular. A “área crítica de Codman”, localizada ligeiramente próxima a inserção do músculo supra-espinhal, é o local em que a patologia degenerativa do manguito se inicia. Sabe-se que a compressão contínua entre a grande tuberosidade e a porção anterior e inferior do acrômio determina diminuição da rede capilar na zona de inserção do músculo (LECH & SEVERO, 1998).

As lesões do manguito rotador geralmente são progressivas e não raramente terminam em quadro de degeneração completa, que pode levar a ruptura tendínea (VOLPON *et al.* 1989).

Embora a bolsa subacromial se torna inflamada mais frequentemente que qualquer outra bolsa, sua inflamação é raramente primária e na maioria das vezes, ela resulta de uma tendinite do manguito rotador do ombro (CRENSHAW, 1996).

Para ADAMS (1994) a bursite subacromial é causada por compressão excessiva ou por depósito de ácido úrico. Há uma discreta reação inflamatória da parede da bursa e normalmente há uma efusão de líquido transparente dentro do saco.

De acordo com MANSO (1996), as alterações degenerativas encontradas nos acrômios, geralmente são localizadas no terço anterior e dois tipos de alterações degenerativas podem ser observadas: um deles assemelha-se ao esporão de tração, situado na margem anterior do acrômio; outro tipo parece uma faceta ebúrnea, como se fosse uma pseudo face articular na cabeça umeral. A inclinação maior ou menor do acrômio no plano sagital é comparada com a presença de alterações degenerativas no osso. O autor descreve que quanto mais horizontalmente se situa o acrômio maior o grau de alterações degenerativas. Nenhum acrômio com inclinação maior do que 41 graus tinham lesões degenerativas, ao passo que 75% dos acrômios que apresentavam alterações degenerativas tinham um ângulo de inclinação menor ou igual a 35 graus.

A falta de movimento em alguma das articulações, mesmo nas menores (acromio-clavicular, esternoclavicular) provoca sobrecarga nas outras, podendo ser a origem de lesões degenerativas ou inflamatórias dessas últimas. Todos esses desequilíbrios se exacerbam quando o limite fisiológico dos tecidos é ultrapassado, situação não incomum na prática de esporte ou nas lesões do tipo over-use (SOUZA & VULCANO, 1993).

As lesões degenerativas dos tendões do manguito rotador e cabeça longa do bíceps relacionadas com o envelhecimento biológico da articulação causam um distúrbio mecânico articular.

Também são muito frequentes as alterações ósseas associadas: osteófitos na margem antero-inferior do acrômio e na articulação acromio-clavicular, além de esclerose na grande tuberosidade do úmero (GREVE *et al.* 1991).

Diante desses relatos realizou-se esta pesquisa com o objetivo de investigar, através do estudo em escápulas de esqueletos humanos, a morfologia do acrômio estabelecendo possíveis correlações morfofuncionais, como as alterações degenerativas.

### Material e Métodos

O material utilizado constituiu de 150 escápulas de indivíduos com idade entre 25 e 80 anos e de ambos os antímeros, que representa parte do acervo do ossário do laboratório de Anatomia Humana da UNIPAR, as quais foram

divididas em dois grupos aleatoriamente (A e B). O grupo constituído por 100 escápulas, serviu para a observação macroscópica de alterações degenerativas. O grupo B, composto por 50 escápulas, sem patologias ósseas aparentes, foi utilizado para determinação do ângulo de inclinação do acrômio no plano sagital.

Para a determinação do ângulo de inclinação do acrômio as escápulas foram colocadas em uma base fixa de isopor a uma distância de 45 centímetros da lente da máquina fotográfica\*, com objetiva de 60 - 70 mm, a qual estava ajustada em um tripé perpendicularmente a borda lateral da escápula.

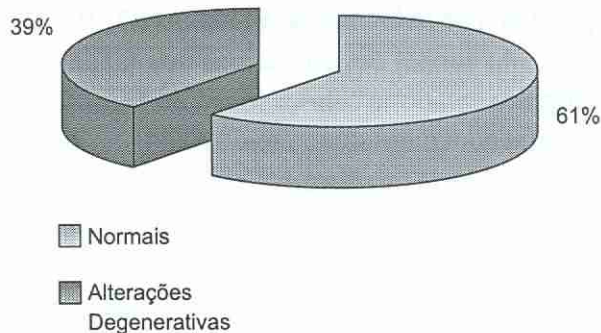
Utilizando-se das fotografias, com o auxílio de uma régua e de um goniômetro foi determinado o ângulo de inclinação do acrômio de acordo com a técnica proposta por ELLMAN (1987), a qual consiste em: marcar a superfície curvilínea inferior do acrômio em sua extremidade anterior e posterior, respectivamente, com os pontos A e B; um outro ponto C foi assinalado à metade da distância entre os dois pontos antecedentes. Em se-

guida, traçaram-se duas retas: uma unindo os pontos A e C denominada linha AC, e outra unindo os pontos B e C, denominada linha BC. O ângulo subacromial era o ângulo formado pela interseção das linhas AC e BC. Quando sua superfície articular apresentava curvatura de zero a 15°, o acrômio era classificado em Tipo I (plano). Acrômios com superfície articular que apresentavam curvatura entre 16 e 30°, foram classificados como sendo do Tipo II (curvo), enquanto os que apresentavam superfície com curvaturas acima de 31° foram designados como Tipo III (ganchoso).

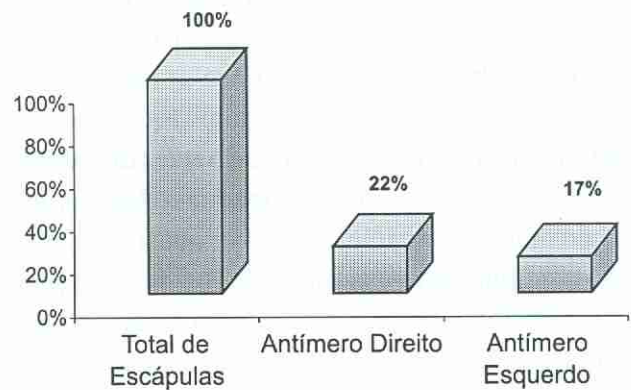
Para análise estatística entre a frequência de diferentes tipos de acrômios foi utilizado o teste do Qui-quadrado com nível de significância de 5%.

### Resultados

A presença de alterações degenerativas foi encontrada em 39% das escápulas analisadas no grupo A (Figura 1). Não se verificou diferença significativa quanto às alterações, com relação ao antômero como pode ser observado na figura 2.



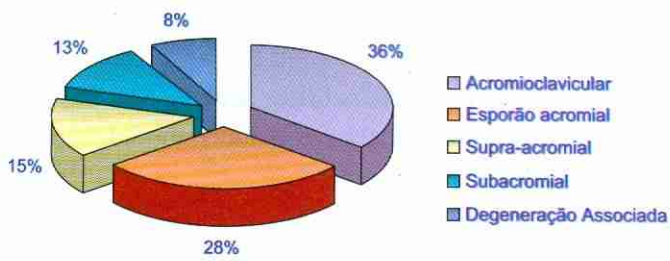
**Figura 1:** Porcentagem de alterações degenerativas em escápulas humanas.



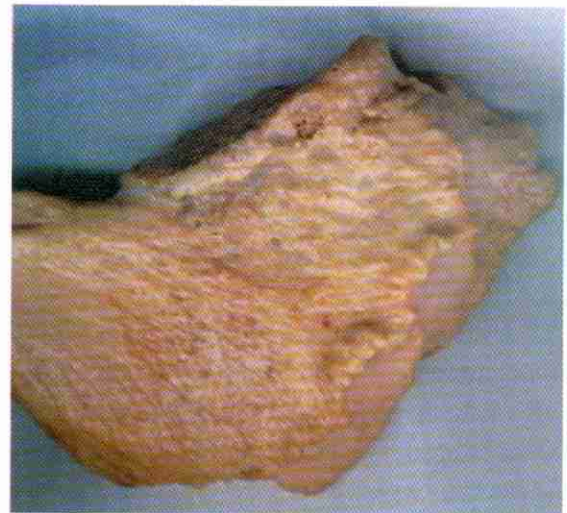**Figura 2:** Porcentagem de alterações degenerativas em escápulas humanas; em relação aos antômeros.

Quanto à localização das alterações degenerativas foram observadas: em 36% dos casos na articulação acromioclavicular; em 28%, esporão acromial; em 15%, esporão supra-acromial; em 13%, esporão subacromial e em 8% degeneração associada que inclui esporão acromial, subacromial e supra acromial (Figura 3). Com relação às alterações degenerativas as fi-

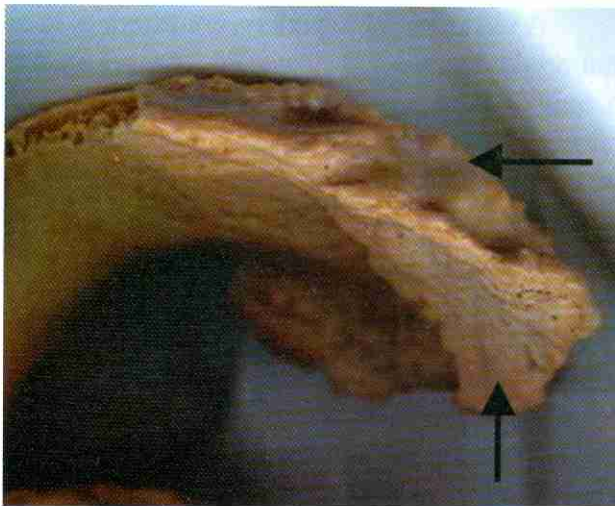
guras 4, 5 e 6 demonstram algumas das principais alterações degenerativas encontradas no acrômio. A figura 7 ilustra a frequência dos diferentes tipos de acrômios de acordo com o ângulo de inclinação no plano sagital. Sendo encontrados: tipo I (34%), tipo II (50%) e tipo III (16%). O acrômio do tipo III (ganchoso) é evidenciado na figura 8.



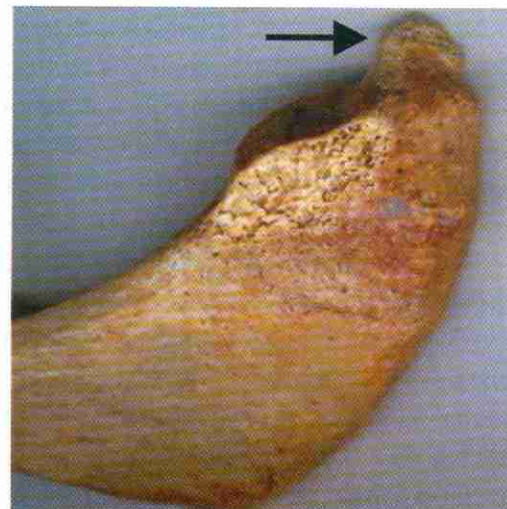
**Figura 3:** Porcentagem da localização de alterações degenerativas de acrômio em escápulas humanas.



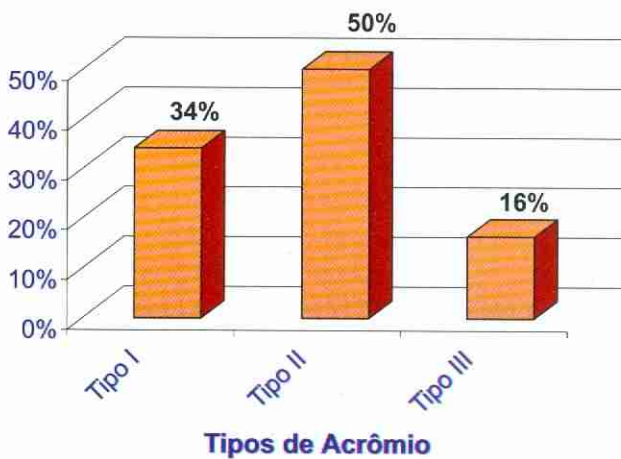
**Figura 4:** Acrômio demonstrando o padrão de Alteração degenerativa supra-acromial.



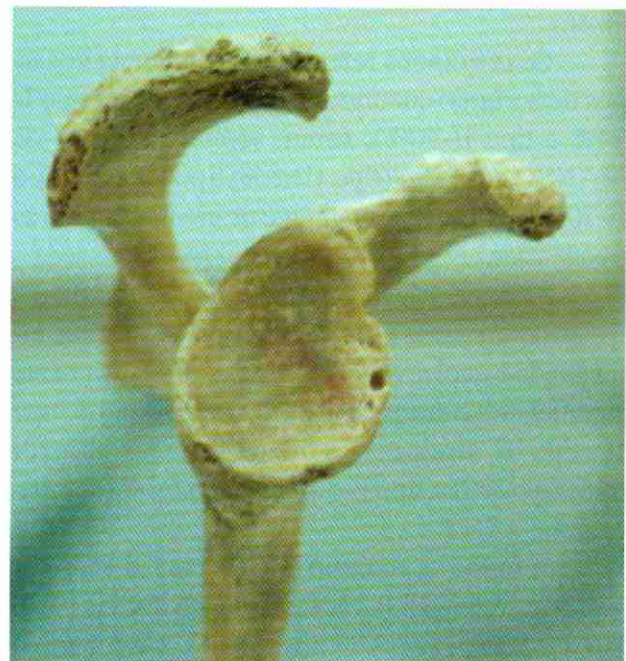**Figura 5:** Acrômio demonstrando o padrão de alteração degenerativa associada (setas).



**Figura 6:** Acrômio demonstrando o padrão de esporão acromial (seta).



**Figura 7:** Porcentagem dos tipos de acrômios encontrados em escápulas humanas.



**Figura 8:** Acrômio tipo III (ganchoso).

## Discussão

A delicada e complexa anatomia do ombro, particularmente do espaço subacromial e manguito rotador, e sua importância no adequado funcionamento da articulação, como referido pela maioria dos autores, torna essas estruturas mais susceptíveis às alterações degenerativas do envelhecimento biológico.

A importância da precisa função dos tendões do manguito rotador durante os movimentos normais de elevação do ombro, para manter a estabilidade articular exige dessas estruturas uma perfeita integridade anatômica para uma adequada funcionalidade. Os pequenos dese-quilíbrios mecânicos acabam por levar a disfunções que geram lesões funcionais, inicialmente, que podem evoluir para lesões anatômicas (GREVE *et al.* 1992).

Atribui-se importância, também, ao atrito dos tendões do manguito rotador contra o acrômio, durante a utilização normal do membro superior nas atividades diárias, como fator predisponente susceptível de produzir lesão nos referidos tendões (MANSO, 1996).

Se considerarmos que a maioria da população apresenta o membro superior direito dominante, seria de se esperar que, em pessoas adultas, principalmente as do sexo masculino, que executam trabalhos manuais mais intensos do que as mulheres, a prevalência de roturas do tendão do músculo supra-espinhal fosse maior no lado dominante (MANSO, 1996). Contudo nossos resultados não revelaram diferenças significantes quanto a presença de alterações degenerativas nos acrômios em relação ao antômero.

Os resultados referentes à seqüência dos tipos de acrômio encontrados (tipo III-16%; tipo I-34% e tipo II-50%), foram semelhantes aos de MANSO em 1996 (tipo III-8%; tipo I-22% e tipo II-70%), porém relativamente diferentes quanto às freqüências.

A freqüência de diferentes tipos de acrômios foram comparadas estaticamente pelo teste do Qui-quadrado o qual revelou diferenças estatisticamente significantes entre as freqüências de acrômio do tipo II e tipo III, sendo que as diferenças entre os acrômios tipo I e II e tipo I e tipo III, não foram significantes.

A forma de acrômio tipo III, considerada por vários autores (BIGLIANI & MORRISON, 1986; NICOLETTI *et al.* 1990; MANSO, 1996), como fator predisponente para o aparecimento do “pinça-

mento” subacromial, só foi encontrada em 8 (16%) escápulas.

Essa distribuição é muito semelhante à encontrada no estudo radiográfico de NICOLETTI *et al.* (1990).

A menor freqüência dos acrômios do Tipo III observada neste trabalho coincide, também, com os resultados do estudo de FARLEY *et al.* (1994), NICOLETTI *et al.* (1990) e MANSO (1996). Por outro lado, ela difere da distribuição descrita por MORRISON & BIGLIANI (1987) e por CHECHIA & SANTOS (1992), o que se justifica pelo fato de que provavelmente esses autores limitaram seus estudos ao paciente com rotura do manguito rotador. Como essas lesões ocorrem em pessoas mais idosas, osteófitos anteriores aumentam a curvatura do acrômio.

A idade, portanto poderia contribuir para as roturas dos tendões em virtude do envelhecimento natural do tecido conjuntivo e em função do aparecimento de esporões acromiais, cuja presença, apesar de muito comum, não pode ser considerada como causa das lesões tendíneas e sim como uma manifestação adicional do processo degenerativo geral que acomete o aparelho locomotor como um todo (MANSO 1996).

Os esporões subacromiais constituem apenas um dentre vários sinais radiográficos que sugerem a presença de alterações degenerativas em pessoas que se queixam de dor na região do ombro (NICOLETTI & MANSO 1995). Nesta pesquisa a presença de esporão subacromial não foi muito freqüente no entanto, é importante ressaltar que a associação entre a presença de osteófitos e a ruptura do manguito rotador continua em discussão, dado ao fato de que a síndrome do pinçamento subacromial e, por conseguinte, as lesões do tendão do músculo supra-espinhal nem sempre são causadas pela presença de osteófitos no ápice do acrômio (MANSO, 1996).

O parâmetro escolhido para comparação foi a média dos ângulos de inclinação medidos segundo a metodologia descrita por ELLMAN (1987) e utilizada por NICOLETTI (1990). Este último, em seu estudo realizado em pessoas normais com idades abaixo de 40 anos, observou diferentes graus de angulação na face articular do acrômio, os quais podem atingir de 0 a 46 graus, com médias entre 22 e 23 graus. Em nosso estudo a média encontrada para os ângulos de inclinação subacromial, nas 50 escápulas, foi de 25 graus.

### Conclusão

Pode-se concluir com base nos resultados que existe um predomínio de acrômio tipo II (curvo) em relação ao acrômio do tipo III (ganchoso), o mesmo não ocorre em relação ao tipo I e tipo II, e tipo I e tipo III.

A presença de alteração degenerativa em acrômios é alta, o que possivelmente pode estar relacionado com o aparecimento de patologias do manguito rotador. Sugere-se que sejam realizados novos estudos para a melhor compreensão da gênese do pinçamento subacromial. Visto que o melhor conhecimento dos fatores etiopatogênicos da síndrome do impacto relacionados com as modificações estruturais e anatômicas, gerando má função, leva a uma melhor abordagem terapêutica desses processos.

### Referências Bibliográficas

- ADAMS, J. C.; HAMBLIN, D. L. *Manual de ortopedia*, 11.ed. Rio de Janeiro: Artes Médicas, 1994. p109.
- BIGLIANI, L. U.; MORRISON, D. S. The morphology of the acromion and its relationship to rotator cuff tears. *Orthop. Trans.*, 10:228, 1986.
- CHECCHIA, S. L.; SANTOS P. D. Síndrome do impacto: tratamento cirúrgico. *Revista Brasileira de Ortopedia.*, 27: 65-70, 1992.
- CRENSHAW, A. H. Injúrias ao ombro e ao cotovelo. In: *Cirurgia ortopédica de Campbell*, 8.ed. São Paulo: Manole, 1996. p1630.
- ELLMAN, H. X ray measurement of the subacromial angle: correlations following arthroscopic acromioplasty. *Orthop. Trans.*, 11(2): 230, 1987.
- FARLEY, T. E. et al. The coracoacromial arch: MR evaluation and correlation with rotator cuff pathology. *Skeletal Radiol.*, 23(8): 641-5, 1994.
- FERREIRA FILHO, A. A. et al. Tratamento conservado da síndrome do impacto no ombro: estudo baseado em 109 casos tratados no Departamento de Ortopedia e Traumatologia da Faculdade de Medicina da Universidade de São Paulo. *Revista Brasileira de Ortopedia*. 23(6): 167-169, 1988.
- GOSS, C. M. *Gray anatomia*, 29.ed. Rio de Janeiro: Guanabara Koogan, 1988. p166.
- GREVE, J. M. A. et al. Reabilitação funcional das lesões tendinosas degenerativas do ombro. *Revista Hospital das Clínicas da Faculdade de Medicina de São Paulo*, 46(2); 78-81, 1991.
- \_\_\_\_\_. Síndrome do impacto. *Revista Brasileira de Ortopedia*, 32(2):89-94, 1992.
- HALBACH, J. W; TANK, R. T. O ombro. In: GOULD J. A. *Fisioterapia na ortopedia e na medicina do esporte*, 2.ed. São Paulo: Manole, 1993. p479.
- LECH, O. Anatomia cirúrgica do ombro e da cintura escapular. In: \_\_\_\_\_, *Fundamentos em cirurgia do ombro*. São Paulo: Harbra, 1995. p14.
- LECH, O; SEVERO, A. Ombro e cotovelo. In: HEBERT, S; XAVIER, R. *Ortopedia e traumatologia: princípios e prática*, 2.ed. Porto Alegre: Artmed, 1998. p126.
- MANSO, G. *Estudo das roturas do tendão do músculo supra-espinal correlacionadas ao sexo, lado, idade e morfologia do acrômio*. São Paulo: UNIFESP, 1996. 101p. Tese (Doutorado em Medicina), Departamento de Ortopedia e Traumatologia - Universidade Federal de São Paulo, 1996.
- NEER, C.S. Impingement lesions. *Clin Orthp Rel Res*. 173: 70-77, 1983.
- NICOLETTI, S; MANSO, G. Artroscopia do ombro: reavaliando o papel da morfologia do acrômio na produção do pinçamento subacromial. *Revista Brasileira de Ortopedia*. 30(9): 674-678, 1995.
- NICOLETTI, S. et al. Ângulo de inclinação do acrômio: um novo parâmetro radiológico na avaliação do ombro. *A folha médica*. 101(2): 109-113, 1990.
- SOUZA, R, S; VULCANO, D, R. Princípios e procedimentos utilizados na reabilitação das doenças do ombro. *Revista Brasileira de Ortopedia*, 28(9): 653-656, 1993.
- VOLPON, J. B. et al. Ruptura do manguito rotador do ombro em pacientes com pinçamento crônico. *Revista Brasileira de Ortopedia*, 24(4): 111-114, 1989.

Recebido em: 24/10/2000

Aceito em: 15/12/2000