

ANÁLISE MORFOMÉTRICA DE ÚMEROS HUMANOS DE ACERVO DA UNIVERSIDADE ESTADUAL DE LONDRINA

Recebido em: 20/01/2025

Aceito em: 15/10/2025

DOI: 10.25110/arqsaude.v30i2.2026-11876



Carlos Vinicius Dalto da Rosa¹
Dayanna Quintilhano²
Suzana Lopes Myszynski³
Alisson Luiz Motta⁴
Marna Eliana Sakalem⁵

RESUMO: Variações anatômicas são um ponto de interesse para o estudo da anatomia, apresentando potencial relevância clínica, o que torna sua identificação crucial para profissionais da saúde. O presente estudo teve como objetivo realizar análises morfométricas dos úmeros e identificar possíveis variações anatômicas em úmeros humanos do acervo do Departamento de Anatomia da Universidade Estadual de Londrina (UEL). Utilizando paquímetro digital e fita métrica, foram avaliadas sete medidas: comprimento do osso; circunferência do ponto médio da diáfise; diâmetro látero-lateral da diáfise; diâmetro ântero posterior da diáfise; diâmetro do colo; diâmetro da tróclea; e diâmetro do capítulo. Durante as medições, constatou-se a presença de forame do olécrano (supratrocLEAR) em alguns espécimes. Quando presente, foram avaliadas e mensuradas sua largura e altura. Um total de 145 úmeros foram avaliados e mensurados (79 esquerdos e 66 direitos). Para reduzir variabilidade devido a tamanhos diferentes, foi realizada uma análise proporcional, dividindo-se cada variável pela medida do comprimento total do osso. O comprimento médio encontrado foi de $31,56 \pm 0,2032$ cm (média \pm erro padrão), comprimento do eixo médio $6,37 \pm 0,05455$ cm, largura látero-lateral $19,11 \pm 0,2191$ mm e largura anteroposterior $20 \pm 0,2027$ mm. Dos 145 úmeros, 30 apresentaram forame do olécrano, totalizando 20,7% da amostra. Úmeros com esta variação apresentaram comprimento total inferior aos ossos sem esta variação ($p=0,004$). Nenhuma outra variação foi observada. Este estudo contribui para a caracterização morfométrica dos úmeros do acervo da UEL.

PALAVRAS-CHAVE: Variação morfológica; Variação anatômica; Comparação intra-específica; Membro superior; Braço.

¹ Doutor em Ciências biológicas. Instituto Federal do Paraná - Campus Palmas.

E-mail: carlos.rosa@ifpr.edu.br, ORCID: [0000-0001-9428-630X](https://orcid.org/0000-0001-9428-630X)

² Acadêmica em Farmácia. Universidade Estadual de Londrina (UEL).

E-mail: dayanna.quintilhano@uel.br, ORCID: [0000-0002-5975-2755](https://orcid.org/0000-0002-5975-2755)

³ Acadêmica em Farmácia. Universidade Estadual de Londrina (UEL).

E-mail: suzana.lopes.myszynski@uel.br, ORCID: [0009-0004-6502-5273](https://orcid.org/0009-0004-6502-5273)

⁴ Acadêmico em Odontologia. Universidade Estadual de Londrina (UEL).

E-mail: alissonmotta.98@uel.br, ORCID: [0009-0006-0332-0861](https://orcid.org/0009-0006-0332-0861)

⁵ Doutora em Neurociência e Comportamento. Departamento de Anatomia, Universidade Estadual de Londrina (UEL).

E-mail: marna@uel.br, ORCID: [0000-0002-3143-4093](https://orcid.org/0000-0002-3143-4093)

MORPHOMETRIC ANALYSES OF HUMAN HUMERUS BONES FROM A COLLECTION IN SOUTHERN BRAZIL

ABSTRACT: Anatomical variations are a point of interest in the study of anatomy, with potential clinical relevance that makes their investigation crucial for health professionals. This study aimed to perform morphometric analyses of human humeri and identify possible anatomical variations in specimens from the collection of the State University of Londrina (UEL), in southern Brazil. Seven measurements were conducted using a digital caliper and measuring tape: bone length; midpoint diaphysis circumference; laterolateral diameter of the diaphysis; anteroposterior diameter of the diaphysis; neck diameter; trochlea length; and capitulum length. During the measurements, the presence of an olecranon (supratrochlear) foramen was observed in several specimens; therefore, it was also assessed whether the humeri presented the olecranon foramen, and, in positive cases, width and height of the foramen was measured. A total of 145 humeri (79 left and 66 right) were evaluated and measured. To reduce variability due to different sizes, a proportional analysis was conducted, dividing each variable by the bone length. The mean bone length was $31,56 \pm 0,2032$ cm (average \pm standard error), midpoint diaphysis circumference $6,37 \pm 0,05455$ cm, laterolateral diameter of the diaphysis $19,11 \pm 0,2191$ mm, and anteroposterior diameter of the diaphysis $20 \pm 0,2027$ mm. A total of 30 humeri presented olecranon foramen, representing 20.7% of the sample. When comparing humeri with and without this foramen, those with the variation presented a higher mean length ($p=0,004$). No other significant variation was observed. The present investigation established a morphometric pattern for humeri in the collection of the State University of Londrina.

KEYWORDS: Morphological variation; Morphology; Intraspecific comparison; Upper limb; Arm.

ANÁLISIS MORFOMÉTRICO DE HÚMEROS HUMANOS DE UNA COLECCIÓN DEL SUR DE BRASIL

RESUMEN: Variaciones anatómicas son un punto de interés en el estudio de la anatomía por su potencial relevancia clínica, por lo que su identificación es crucial para los profesionales de la salud. Este estudio tuvo como objetivo realizar análisis morfométricos y identificar variaciones anatómicas en húmeros humanos de la colección de la Universidad Estatal de Londrina (UEL), en el sur de Brasil. Se realizaron siete mediciones morfométricas utilizando un calibre digital y una cinta métrica: longitud del hueso; circunferencia del punto medio de la diáfisis; diámetro latero-lateral de la diáfisis; diámetro anteroposterior de la diáfisis; diámetro del cuello; diámetro de la tróclea; y diámetro del capítulo. Durante las mediciones, se constató la presencia de un forame del olécranon (supratroclear) en ângulos espécimenes; de este modo, también se evaluó si los húmeros presentaban el foramen y, en los casos positivos, ancho y la altura del foramen fué medido. Se evaluaron y midieron un total de 145 húmeros, de los cuales 79 eran izquierdos y 66 derechos. Para reducir la variabilidad debido a diferencias de tamaño, se realizó un análisis proporcional dividiendo cada variable por la longitud del hueso. Los valores medios (media \pm error estándar) fueron: longitud total $31,56 \pm 0,2032$ cm, longitud media de la diáfisis $6,37 \pm 0,05455$ cm, diámetro laterolateral $19,11 \pm 0,2191$ mm y diámetro anteroposterior $20 \pm 0,2027$ mm. Un total de 30 húmeros presentaron foramen del olecranon, un total de 20.7%. Al comparar los húmeros con y sin foramen, los húmeros sin esta variación

presentaron una mayor longitud media. No se observaron otras diferencias significativas. Este estudio permitió establecer un patrón morfométrico de los húmeros de la colección de la Universidad Estatal de Londrina.

PALABRAS CLAVE: Variación morfológica; Morfología; Comparación intraespecífica; Miembro superior; Brazo.

1. INTRODUÇÃO

A morfologia anatômica humana apresenta diferenças individuais, que se manifestam como variações em tamanho, forma ou até trajeto de estruturas, sem prejuízo funcional, um fenômeno denominado variação anatômica (Moore *et al.*, 2024; De Alcântara Itacarambi *et al.*, 2014).

Na literatura há descrição de múltiplas ocorrências de variação na anatomia humana consideradas prevalentes, como a variação do número de canais do nervo hipoglosso (De Francisco *et al.*, 1990; Silveira, 2013) e nos forames mentonianos (Sakalem *et al.*, 2024), cujo padrão é um único canal e forame em cada antímero (Moore *et al.*, 2024), e um maior número de forames é resultante de divergência de ramos principalmente nervosos (De Francisco *et al.*, 1990; Silveira, 2013, Sakalem *et al.*, 2024); variações em arcos costais supranumerários em humanos, incluindo arcos costais cervicais, que podem predispor a neuropatia do plexo braquial e à compressões de vasos (Farias *et al.*, 2020); variações nos ângulos do fêmur, que podem impactar diretamente a biomecânica articular (Labronici *et al.*, 2009).

Em um levantamento bibliográfico de 2014 (De Alcântara Itacarambi *et al.*, 2014), variações no sistema circulatório foram as mais frequentemente reportadas, somando 33,8% das publicações de variação anatômica, seguido do sistema esquelético, com 21,9% dos relatos. Reconhecer e identificar variações anatômicas é relevante para acadêmicos e profissionais da saúde, pois sua presença pode impactar abordagens terapêuticas, interpretação de exames, e procedimentos cirúrgicos (Passos *et al.*, 2025).

O úmero é o mais longo osso do membro superior, estando localizado na região topográfica do braço, sendo ponto de inserção para os compartimentos musculares anterior e posterior, que atuam nas articulações do ombro e do cotovelo (Prasad *et al.*, 2017). A cabeça do úmero se articula com a cavidade glenoidal da escápula para formar a articulação glenoumeral (articulação do ombro). Distalmente à cabeça e ao colo anatômico está a diáfise, cilíndrica; a extremidade distal do úmero é adaptada para a articulação com rádio e ulna, no antebraço, compondo a articulação do cotovelo (Masih *et al.*, 2012). Considerando a importância do úmero na estrutura e função do membro

superior, e implicações de variações em questões clínicas, forenses e educacionais, justifica-se a necessidade de estudos detalhados sobre sua morfologia. Neste contexto, o objetivo do presente trabalho foi realizar análises morfométricas e identificar variações anatômicas em úmeros humanos pertencentes ao acervo do Departamento de Anatomia da UEL.

2. MATERIAIS E MÉTODOS

Os úmeros pertencentes ao acervo do Departamento de Anatomia da UEL foram mensurados para coleta de dados morfométricos gerais, e individualmente avaliados em busca de variações anatômicas. Os úmeros disponíveis no acervo não são identificados quanto a origem, idade ou sexo. Todos os espécimes foram catalogados por meio de registro fotográfico. O estudo foi avaliado e aprovado pelo Comitê de Ética da UEL (CAAE: 20516119.4.0000.5231) da UEL.

Foram analisados os seguintes parâmetros morfométricos dos úmeros: comprimento total (CT); circunferência do eixo médio (CEM); diâmetro látero-lateral da diáfise (DLL); diâmetro anteroposterior da diáfise (DAP); diâmetro do colo anatômico (DCo); diâmetro da tróclea (DT); e diâmetro do capítulo (DCa). Durante as medições, foi identificada a presença de uma variação anatômica, o forame do olécrano (supratrocLEAR), que foi também mensurado. Foram medidos largura do forame (LFO) e altura do forame (AFO). Todas as mensurações foram realizadas com o uso de um paquímetro digital (Adaskala®; unidades em milímetros, mm), exceto o comprimento total do úmero que foi medido com fita métrica (unidade em centímetros, cm), seguindo orientações adaptadas do livro de Osteologia Humana (White, Black e Folkens, 2011).

A distribuição das medidas está demonstrada na Figura 1, e a metodologia de mensuração com o paquímetro digital está exemplificada na Figura 2. Para as análises estatísticas, foi utilizado o software Statistical Package for the Social Sciences (SPSS) versão 25 (IBM Corp., Armonk, NY, E.U.A.). A fim de reduzir a variabilidade decorrente de diferentes comprimentos ósseos e minimizar possíveis vieses de medição por experimentador único, foram calculadas também medidas proporcionais para cada espécime, obtidas pela divisão de cada parâmetro morfométrico pelo comprimento total do osso. Os dados foram submetidos inicialmente ao teste de normalidade de Shapiro-Wilk; os valores paramétricos foram analisados por análise de variância unidirecional (ANOVA), e os dados não-paramétricos com o teste U de Mann-Whitney.

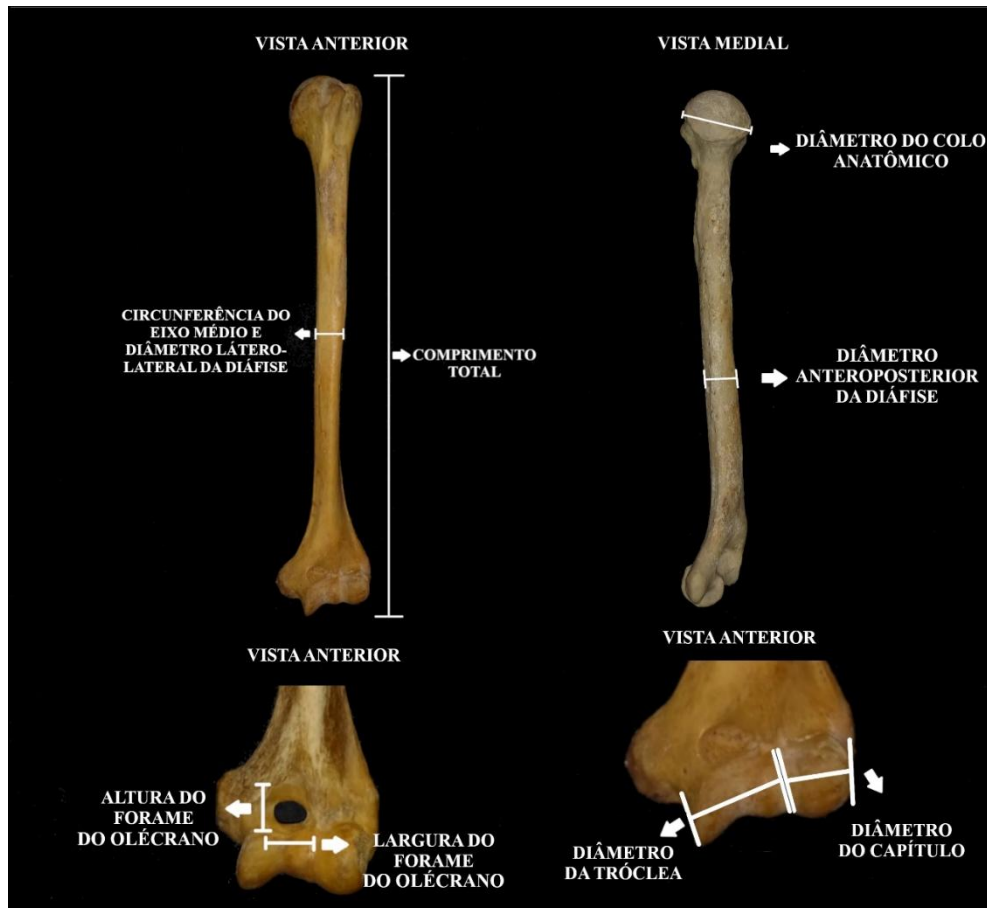


Figura 1: Fotografias em diferentes vistas do úmero. Em destaque, as medidas realizadas.

Fonte: Acervo dos autores.



Figura 2: Fotografias demonstrando a utilização do paquímetro para mensuração das amostras.

Fonte: Acervo dos autores.

3. RESULTADOS E DISCUSSÃO

O presente estudo teve como objetivo determinar um padrão morfométrico de úmeros humanos do acervo do Departamento de Anatomia da Universidade Estadual de Londrina, bem como buscar variações anatômicas neste osso. Após avaliação individual, a morfometria dos 145 ossos foi estabelecida, e a única variação encontrada foi a presença de forame do olécrano, que também foi mensurado. A Tabela 1 apresenta a análise descritiva dos 145 úmeros mensurados, incluindo os valores mínimo (menor medida), máximo (maior medida), média e erro padrão para cada parâmetro avaliado.

O comprimento total dos úmeros apresentou média de 31,56 cm, com valores mínimo de 26,4 cm e máximo de 37,6 cm, sendo esta e todas as demais variáveis morfométricas apresentadas na tabela. Além das medidas absolutas, foram calculadas medidas proporcionais, fornecendo valores relativos ao tamanho individual do úmero, os quais também estão expostos na tabela abaixo.

Tabela 1: Medidas morfométricas realizadas nos úmeros com respectivos valores encontrados (análise descritiva).

Parâmetro	Mínimo	Máximo	Média	Erro padrão
CT (cm)	26,40	37,60	31,56	0,2032
CEM (cm)	5	8	6,37	0,05455
Proporção CEM	0,17	0,24	0,20	0,001352
DLL (mm)	12,97	26,33	19,11	0,2191
Proporção DLL	0,46	0,77	0,60	0,005938
DAP (mm)	14,47	26,50	20,5	0,2027
Proporção DAP	0,51	0,79	0,6500	0,005131
DCo (mm)	23,38	50,45	40,07	0,3232
Proporção DCo	0,70	1,44	1,27	0,008278
DT (mm)	14,48	30,39	23,19	0,2409
Proporção DT	0,50	0,99	0,73	0,006141
DCa (mm)	14,14	23,66	18,91	0,1579
Proporção DCa	0,47	0,73	0,59	0,004008
Úmeros com forame do olécrano (30 ossos):				
LFO (mm)	3	12,12	7,505	0,44
Proporção LFO	0,09	0,36	0,225	0,0136
AFO (mm)	3	7,83	4,705	0,2605
Proporção AFO	0,09	0,23	0,145	0,0079

Comprimento total (CT); Circunferência do eixo médio (CEM); Diâmetro látero-lateral da diáfise (DLL); Diâmetro anteroposterior da diáfise (DAP); Diâmetro do colo anatômico (DCo); Diâmetro da tróclea (DT); Diâmetro do capitúlo (DCa); Largura do forame do olécrano (LFO) e Altura do forame do olécrano (AFO).

Fonte: Acervo dos autores.

A média do comprimento total do úmero no presente estudo foi de 31,56 cm, corroborando achados prévios da literatura que demonstraram médias similares. Salles e

colaboradores (2009) realizaram um estudo no Departamento de Anatomia da Universidade Federal do Rio de Janeiro (UFRJ) com 40 ossos, e observaram comprimento médio de 31,3 cm. Em populações de fora do Brasil, é possível citar a análise de 150 úmeros de uma população egípcia, cuja média foi de 31,3 cm para o mesmo parâmetro (ALI e Abd Elbaky, 2016). Uma análise de 166 úmeros de indivíduos do Sul da Índia, realizada por Prashanth e colaboradores (2019), encontrou média de comprimento de 30,75 cm. Já Petrovečki *et al.* (2007) constataram uma média de 33,5 cm em um levantamento de 160 ossos de uma amostra da Croácia. A medição do comprimento total do úmero é importante para avaliar a estatura do indivíduo, influenciando nas investigações médico-legais e auxiliando na identificação de pessoas desaparecidas. Como o úmero é o maior, mais longo e forte osso da parte superior do corpo, pode ser utilizado na estimativa da estatura na ausência de outros ossos longos, como o fêmur (Ali e Abd Elbaky, 2016). Ao comparar os estudos de 3 continentes, a população à qual a presente amostra mais se assemelha é a europeia, fato possivelmente endossado pela colonização brasileira, majoritariamente europeia (Prashanth *et al.*, 2019).

Em relação à circunferência do eixo médio, a média do presente estudo foi de 6,37 cm, valor semelhante ao descrito por Ahmed, Siddiqui e Bayer (2018) para uma população de Maarastra, na Índia, cuja média foi de 6 cm. A medição da circunferência umeral fornece uma quantificação externa da robustez óssea, que se refere à força do osso de acordo com seu formato e tamanho, e deriva de adaptações funcionais e carga mecânica (Stock e Shaw, 2007).

Quanto ao diâmetro látero-lateral da diáfise, a média obtida no presente acervo foi de 19,11 mm, enquanto o diâmetro anteroposterior apresentou valor médio de 20,5 mm. Aydin Kabakci e colaboradores (2017), analisando 60 úmeros da coleção de ossos do Laboratório de Anatomia da Universidade Necmettin Erbakan, em Konya, Turquia, observaram valores próximos, com médias de 20,59 mm (úmeros esquerdos) e 20,63 mm (úmeros direitos) para os equivalentes dos diâmetros látero-lateral, e 19,67 mm (úmeros esquerdos) e 20,36 mm (úmeros direitos) para os equivalentes de diâmetros anteroposteriores.

A média do diâmetro do colo anatômico encontrado foi de 40,07 mm neste estudo. Trabalhando com uma população indiana, Ashutosha e colaboradores (2017) analisaram 67 ossos e encontraram uma média de 39,6 mm, enquanto Steyn e İşcan

(1999), estudando 192 úmeros de uma população da África do Sul, relataram média de 49 mm para o mesmo parâmetro. Choudhary e Raman. (2023), em estudo realizado no Departamento de Anatomia de uma instituição médica do vale do Nepal, obtiveram média de 44,8 mm para este parâmetro no maior diâmetro da região do osso. O diâmetro do colo anatômico está diretamente relacionado ao diâmetro da cabeça do úmero, sendo que este é descrito como fator de grande relevância na diferenciação do sexo na medicina forense (Steyn e İşcan, 1999). No acervo do presente trabalho, a medida se aproximou da população asiática, e foi inferior às medições da África do Sul e do Nepal. Tal variação pode refletir a diferença de tamanho geral dos indivíduos das diferentes populações.

As derivações do côndilo do úmero - tróclea e capítulo - são importantes para as articulações entre úmero, rádio e ulna, que conjuntamente formam a articulação do cotovelo. Assim, tróclea e capítulo também foram mensurados. A média do diâmetro da tróclea do presente acervo foi de 23,1 mm e a média do diâmetro do capítulo foi de 18,9 mm. Estes dados são semelhantes aos encontrados por Aydin Kabakci *et al.*, (2017) em população turca, com média de 21,1 mm para a tróclea e 18,3 mm para o capítulo. Já Ahmed, Siddiqui e Bayer (2018), estudando 176 úmeros em um banco hospitalar universitário na Índia, encontraram médias ligeiramente superiores para a tróclea (24,5 mm), e consideravelmente maiores (23,23 mm) para o capítulo. Alterações no tamanho de tróclea e capítulo de úmero impactam diretamente a conformação da articulação do cotovelo; entretanto, apesar de variar entre populações diferentes, a proporção relativa é usualmente mantida, com o tamanho do capítulo inferior ao da tróclea.

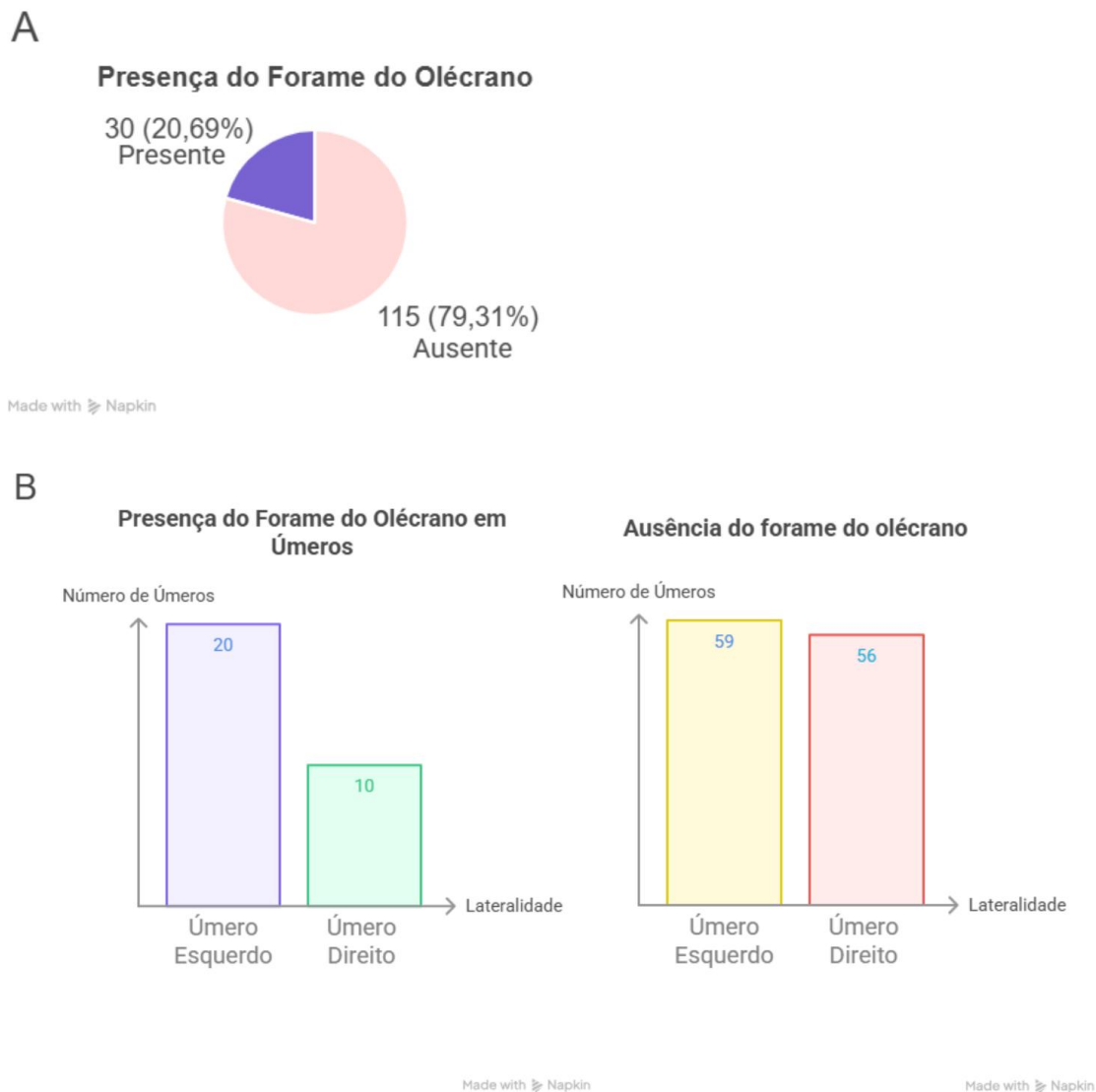


Figura 3 - A: Gráfico de frequência de forame do olécrano. B: Frequência de úmeros direitos e esquerdos com a presença (à esquerda) ou ausência (à direita) do forame do olécrano.

Fonte: Criado com Napkin AI e verificado pelos autores.

A média da largura máxima do forame do olécrano no presente trabalho foi de 12,12 mm, com média de altura máxima de 7,83 mm. Estes dados estão acima das médias relatadas para populações distintas, como 5,45 mm e 3,47 mm em população do sul da Índia (Lalita *et al.*, 2021) e 6,55 mm e 4,82 mm em uma amostra turca (Bashi *et al.*, 2019). Entretanto, relatos de pesquisa semelhante em uma população do Sul da Índia, conduzida por Veerappan *et al.* (2013) indicam valores próximos dos encontrados no acervo do presente estudo: médias de 5,35 mm de diâmetro vertical e 8,30 mm de diâmetro transversal.

Ademais, foi verificada a presença do forame do olécrano em ossos da presente amostra. Em descrições anatômicas realizadas em peças cadavéricas, observa-se a septação nesta região, formada pelo septo supratrocLEAR, revestido por membrana sinovial, que separa a fossa do olécrano, posteriormente, da fossa coronoidea, anteriormente (Erdogmus *et al.*, 2014). A presença deste forame foi verificada em 30 dos 145 ossos, resultando em uma prevalência de 20,7% (Figura 3A), percentual semelhante a estudos com outras populações brasileiras (Valente *et al.*, 2023). Em investigação com população indiana, a variação foi encontrada em mais de 30% do acervo (Nayak *et al.*, 2009). No presente estudo, a maioria dos forames ocorre no antímERO esquerdo (Figura 3B), similar ao encontrado em população do nordeste brasileiro (Valente *et al.*, 2023). Em contrapartida, o estudo com amostra populacional da Índia apresentou maior frequência em úmeros direitos (Nayak *et al.*, 2009). Os mesmos autores ainda reforçam que, apesar de frequentemente negligenciado, o forame é de importância para o planejamento pré-operatório, e seu conhecimento é crucial para evitar interpretações errôneas de exames de imagem. Adicionalmente, esta variação pode mimetizar lesões, e predispor a epífise distal do úmero à fratura por redução na massa óssea (Erdogmus *et al.*, 2014; Neta *et al.*, 2022).

Para comparar o grupo com variação anatômica (presença de forame) com o grupo sem esta variação, os dados foram avaliados, quanto à normalidade, pelo teste de Shapiro-Wilk. Os parâmetros CT, CEM, DLL, proporção DLL, DAP, proporção DAP, DT, proporção DT, DCa e proporção DCa apresentaram distribuição normal, enquanto que os dados de proporção CEM, DCo, LFO, proporção LFO, AFO, e proporção AFO apresentaram distribuição não-paramétrica. Ao comparar o grupo com forame com o sem forame (controle), o grupo com forame apresentou menor comprimento total do úmero ($p=0,004$). As demais medidas não diferiram significativamente entre os grupos. O menor comprimento dos ossos com o forame do olécrano endossa a hipótese de que a sua presença indica redução na massa óssea (Erdogmus *et al.*, 2014; Neta *et al.*, 2022).

No úmero, o forame do olécrano, quando presente, está comumente localizado ligeiramente abaixo do ponto médio da superfície anteromedial da fossa do olécrano, direcionado para baixo. O conhecimento da localização, número de forames e direção do forame é importante não somente para a compreensão do desenvolvimento ósseo, mas também na compreensão da cicatrização de ossos fraturados e para cirurgias ortopédicas (Bhojaraja, Kalthur e Dsouza, 2014). Desta forma, determinar sua

existência facilita o planejamento pré-operatório em caso de fraturas supracondilares e outras fraturas da extremidade distal do úmero, evitando erros de diagnóstico durante a interpretação de radiografias (Laishram *et al.*, 2023). Estudos anatômicos propõem duas hipóteses principais para o aparecimento do forame do olécrano: uma mecânica e uma genética. A hipótese mecânica afirma que movimentos muito amplos de extensão e flexão de antebraço na articulação do cotovelo, vinculados à fraqueza muscular dos músculos braquiais e à frouxidão de ligamentos adjacentes, causariam o desgaste da lâmina óssea até a formação de uma abertura. A hipótese genética postula o envolvimento de genes T-box, relacionados ao desenvolvimento pós-natal dos membros (Valente *et al.*, 2023). Adicionalmente, pesquisadores da área sugerem que o nome deste forame seja alterado para abertura do olécrano, considerando que o termo forame implica que há passagem de estruturas neurovasculares (Pires *et al.*, 2019).

Uma limitação do presente estudo é a indeterminação de sexo e etnia dos cadáveres aos quais os ossos eram provenientes. A metanálise de Pires *et al.* (2019) demonstrou que o forame do olécrano é mais presente em mulheres que homens, bem como é mais prevalente em populações afrodescendentes. Assim, determinar sexo e descendência da população enriqueceria o relato neste trabalho, apesar de não ter sido possível

Por fim, as diferenças e semelhanças observadas entre os diferentes estudos podem ser resultado de fatores comuns de variação anatômica, como idade, sexo, etnia, além de fatores ambientais que afetam o crescimento, incluindo nutrição, desenvolvimento físico e fatores genéticos (Akman, Karakas e Bozkir, 2006).

4. CONCLUSÃO

O presente estudo descreve parâmetros morfométricos do úmero humano a partir do acervo anatômico do Departamento de Anatomia da Universidade Estadual de Londrina, revelando médias compatíveis com achados brasileiros e internacionais. O forame do olécrano foi identificado em 20,7%, com predominância no úmero esquerdo, e associação a um menor comprimento total do osso. Esses dados reforçam a importância do conhecimento da variabilidade anatômica do úmero para aplicações clínicas, forenses e cirúrgicas, além de ressaltarem a necessidade de referenciais populacionais específicos.

5. AGRADECIMENTOS

Os autores agradecem ao Departamento de Anatomia da Universidade Estadual de Londrina (UEL) pela permissão de realização do presente estudo e pelo apoio dos funcionários, e ao Museu de Anatomia da UEL pelo reconhecimento institucional.

REFERÊNCIAS

AHMED, S. S.; SIDDIQUI, F. B.; BAYER, S. B. Sex Differentiation of Humerus: An Osteometric Study. **Journal of Clinical & Diagnostic Research**, v. 12, n. 12, p. 01-05, 2018.

AKMAN, Ş. D.; KARAKAŞ, P.; BOZKIR, M. G. The morphometric measurements of humerus segments. **Turkish Journal of Medical Sciences**, v. 36, n. 2, p. 81-85, 2006.

ALI, D. M.; ABD ELBAKY, F. A. F. Sex identification and reconstruction of length of humerus from its fragments: an Egyptian study. **Egyptian Journal of Forensic Sciences**, v. 6, n. 2, p. 48-55, 2016.

ASHUTOSHA, A. *et al.* MORPHOMETRIC ANALYSIS AND SURGICAL ANATOMY OF PROXIMAL HUMERUS. **International Journal of Anatomy and Research**, v. 5, n. 3.1, p. 4056-62, 2017.

AYDIN KABAKCI, A. D. *et al.* An Osteometric Study on Humerus. **International Journal of Morphology**, v. 35, n. 1, p. 219-226, 2017.

BAHŞI, İ. An anatomic study of the supratrochlear foramen of the humerus and review of the literature. **European Journal of Therapeutics**, v. 25, n. 4, p. 295–303. 2019.

BHOJARAJA, V. S.; KALTHUR, S. G.; DSOUZA, A. S. Anatomical study of diaphyseal nutrient foramina in human adult humerus. **Archives of Medicine and Health Sciences**, v. 2, n. 2, p. 165-169, 2014.

CHOUDHARY, G.; RAMAN, R. K. Comprehensive Morphometric Analysis Of Human Humerus Bones: Implications For Forensic And Clinical Applications. **Journal of Advanced Zoology**, v. 44, n. 3, p. 1711-18, 2023.

DE FRANCISCO, M. *et al.* Contribuição ao estudo das variações anatômicas do canal do hipoglosso. **Revista de odontologia da Universidade de São Paulo**, v. 4, n. 1, p. 38-42, 1990.

ERDOGMUS, S. *et al.* The Importance of the Supratrochlear Foramen of the Humerus in Humans: An Anatomical Study. **Medical Science Monitor**, v. 20, p. 2643-2650, 2014.

FARIAS, L. P. G. *et al.* Variantes anatômicas e anomalias congênitas dos arcos costais revisitadas por meio da tomografia computadorizada de multidetectores. **Radiologia Brasileira**, v. 53, n. 6, p. 413-418, 2020.

DE ALCÂNTARA ITACARAMBI, A. *et al.* Análise das Variações Anatômicas mais frequentes descritas entre 2010 e 2012. **Revista Uniaraguaia**, v. 5, n. 5, p. 114-122, 2014.

LABRONICI, P. J. *et al.* Estudo anatômico do terço proximal do fêmur: impacto femoroacetabular e o efeito cam. **Revista Brasileira de Ortopedia**, v. 44, n. 2, p. 120-124, 2009.

LAISHRAM, M. S. *et al.* A morphometric study of supratrochlear foramen of humerus in a medical institute in North-East India. **International Journal of Research in Medical Sciences**, v. 11, n. 3, p. 863-867, 2023.

LALITA, B. T. *et al.* A Comprehensive Study on Supratrochlear Foramen of Human Humerus and its Clinical Significance – A Review. **Biomedical and Pharmacology Journal**, v. 14, n. 3, p. 1197-1207, 2021.

MASIH, C. *et al.* Biomechanical evaluation of human humerus and scapula bone: a review. **Journal of Biomedical and Bioengineering**, v. 3, n. 1, p. 63-66, 2012.

MOORE, K. L.; DALLEY, A. F.; AGUR, A. M. R. **Anatomia Orientada para a Clínica**. 9. ed. Rio de Janeiro: Guanabara Koogan, 2024.

NAYAK, S. R. *et al.* Supratrochlear foramen of the humerus: An anatomico-radiological study with clinical implications. **Upsala journal of medical sciences**, v. 114, n. 2, p. 90-94, 2009.

NETA, E. P. A. *et al.* Presença de forame supratroclear bilateral em esqueleto seco de adulto: relato de caso. In: ARAGÃO *et al.* **VARIAÇÕES ANATÔMICAS**. Guarujá: Editora Científica Digital, 2022, cap. 22, p. 204-212.

PASSOS, L. S. L. *et al.* VARIAÇÕES ANATÔMICAS NA ORIGEM DOS RAMOS DO ARCO AÓRTICO: ESTUDO CADAVÉRICO NO NORTE DO BRASIL. **Revista Desafios**, v. 12, n. 1, 2025.

PETROVEČKI, V. *et al.* Prediction of stature based on radiographic measurements of cadaver long bones: a study of the Croatian population. **Journal of forensic sciences**, v. 52, n. 3, p. 547-552, 2007.

PIRES L. A. S. *et al.* The olecranon aperture of the humerus: a meta-analysis with anthropological and clinical discussion. **Homo**, v. 70, n. 1, p. 75-84, 2019.

PRASAD, N. C. *et al.* A study on segments of humerus and its clinical importance. **International Journal of Orthopaedics**, v. 3, n. 4, p. 752-754, 2017.

PRASHANTH, K. U. *et al.* Estimation of the humerus length by its proximal segments: A South Indian anatomical study. **Journal of Morphological Sciences**, v. 36, n. 2, p. 067-071, 2019.

SALLES, A. D. *et al.* Reconstruction of humeral length from measurements of its proximal and distal fragments. **Journal of Morphological Sciences**, v. 26, n. 2, p. 55-61, 2009.

SILVEIRA, C. A. **Estudo morfométrico do canal do hipoglosso**. Trabalho de Conclusão de Curso (Bacharelado em Odontologia do Instituto de Ciência e Tecnologia, UNESP - Universidade Estadual Paulista, Campus de São José dos Campos), São José dos Campos, 2013.

STEYN, M.; İŞCAN, M. Y. Osteometric variation in the humerus: sexual dimorphism in South Africans. **Forensic science international**, v. 106, n. 2, p. 77-85, 1999.

STOCK, J. T.; SHAW, C. N. Which measures of diaphyseal robusticity are robust? A comparison of external methods of quantifying the strength of long bone diaphyses to cross-sectional geometric properties. **American Journal of Biological Anthropology**, v. 134, n. 3, p. 412-423, 2007.

VALENTE, T. J. M. B. S. *et al.* Forame supratroclear: morfologia e implicações clínico-cirúrgicas. **Anais da Faculdade de Medicina de Olinda**, v. 1, n. 10, p. 12-21, 2023.

VEERAPPAN, V. *et al.* Study of intercondylar foramen of humerus-clinical and radiological aspect. **IOSR Journal of Nursing and Health Science**, v. 2, n. 4, p. 24-7, 2013.

WHITE, T. D.; BLACK, M. T.; FOLKENS, P. A. **Human osteology**. 3. ed. Academic press, 2011.

CONTRIBUIÇÃO DE AUTORIA

Carlos Vinicius Dalto da Rosa: Curadoria de dados, Análise Formal, Investigação, Validação de dados e experimentos, Design da apresentação de dados, Redação do manuscrito original, Redação - revisão e edição.

Dayanna Quintilhano: Curadoria de dados, Análise Formal, Investigação, Metodologia, Design da apresentação de dados, Redação do manuscrito original, Redação - revisão e edição.

Suzana Lopes Myszynski: Análise Formal, Redação - revisão e edição.

Alisson Luiz Motta: Análise Formal, Redação - revisão e edição.

Marna Eliana Sakalem: Conceituação, Curadoria de dados, Análise Formal, Administração do projeto, Supervisão, Validação de dados e experimentos, Redação - revisão e edição.