

ESTUDO DESCRITIVO DAS VARIAÇÕES ANATÔMICAS DOS RAMOS DO ARCO AÓRTICO

Karinne Ferreira da Silva¹
Kleber Fernando Pereira²
Kathiane Pereira Albuquerque¹
Juliano Yasuo Oda³
Cláudio Silva Teixeira¹

SILVA, K. F. da; PEREIRA, K. F.; ALBUQUERQUE, K. P.; TEIXEIRA, C. S.; ODA, J. Y. Estudo descritivo das variações anatômicas dos ramos do arco aórtico. *Arq. Ciênc. Saúde UNIPAR*, Umuarama, v. 16, n. 3, p. 101-103, set./dez. 2012.

RESUMO: O arco aórtico é o segundo segmento da aorta que se curva súpero posteriormente e para esquerda, sobre a face anterior da traqueia. originando três vasos: o primeiro ramo é a artéria tronco braquiocefálico que se ramifica em artéria subclávia direita e artéria carótida comum direita; o segundo é a artéria carótida comum esquerda e o terceiro é a artéria subclávia esquerda. As variações anatômicas dos ramos do arco aórtico são frequentes e podem surgir de diversos tipos (Tipo A, B, C, D e E). A trajetória desses vasos tem uma grande importância clínica e cirúrgica para profissionais e estudantes, podendo contribuir para realizar procedimentos na região anterior do pescoço minimizando lesões dessas estruturas. Este trabalho trata-se de um estudo descritivo macroscópico com abordagem quantitativa mediante análise de dezenove arcos aórticos provenientes de cadáveres humanos indigentes e formalizados a 10% pertencentes ao Laboratório de Anatomia Humana da Universidade de Rio Verde. A proposta deste estudo foi identificar, descrever e verificar o índice das variações anatômicas dos ramos do arco aórtico. Observou-se que quinze dos arcos (78,9%) apresentaram o padrão comum tipo A, e em quatro arcos (21,1%) eram variações anatômicas. Dentre essas variações, duas eram do tipo B (10,5%), uma do tipo C (5,3%) e uma do tipo D (5,3%).
PALAVRAS-CHAVE: Aorta; Artéria carótida comum; Artéria tronco braquiocefálico.

DESCRIPTIVE STUDY OF ANATOMICAL VARIATIONS OF AORTIC ARCH BRANCHES

ABSTRACT: The aortic arch is the second segment of the aorta that curves upper posteriorly and left on the anterior surface of the trachea. This, originate three vases: the first branch is the brachiocephalic trunk artery that branches into the right subclavian artery and right common carotid artery; the second is the left common carotid artery and the third is the left subclavian artery. Anatomical variations of the aortic arch branches are frequent and may arise from different types (Type A, B, C, D and E). The trajectory of these vessels has a great clinical and surgical importance for professionals and students can contribute to perform the procedure in the anterior neck injuries minimizing these structures. This work is in a macroscopic descriptive study with a quantitative approach through the analysis of nineteen aortic arches from indigent embalmed human cadavers and 10% belonging to the Laboratory of Human Anatomy, University of Rio Verde. The purpose of this study was to identify, describe and check the index of anatomical variations of the aortic arch branches. It was observed that fifteen of the arches (78.9%) showed type A common pattern, and four arches (21.1%) were anatomical variations. Among these variations, two were type B (10.5%), one of type C (5.3%) and type D (5.3%).

KEYWORDS: Aortic; Common carotid artery; Brachiocephalic artery trunk.

Introdução

Em anatomia, o termo normal é definido mediante dados estatísticos, ou seja, é a estrutura que se encontra mais frequentemente na amostragem de indivíduos. E variação anatômica é um desvio da morfologia normal de um órgão ou estrutura de um indivíduo que não traz prejuízo à função (DI DIO, 1998).

De acordo com Di Dio (1998), variação anatômica é um desvio da morfologia normal de um órgão de um indivíduo que não traz prejuízo à função, portanto, qualquer variação está dentro dos limites de normalidade. Os desvios que correspondem a uma variação são representados por um aumento ou uma diminuição no número normal de partes de um órgão ou por uma modificação da sua forma. Essas diferenças morfológicas podem ocorrer devido a fatores gerais e individuais. Os fatores gerais de variação são responsáveis pelos pequenos desvios no padrão de normalidade das estruturas anatômicas de todo sistema do corpo humano que são: idade, sexo, raça, biotipo, evolução, ambiente, biorrítmos, gravidade, esporte, trabalho. E os fatores individuais de variação são os que caracterizam cada indivíduo, como impressões digitais e arcada dentária.

A aorta é a maior e principal artéria do corpo humano, surge do ventrículo esquerdo e se divide em três partes: ascendente, arco aórtico e parte descendente torácica e abdominal. Sua função é transportar sangue oxigenado para todo o corpo suprimindo suas necessidades (TESTUT; LATARJET, 1948; WILLIAMS et al., 1995).

O arco aórtico é o segundo segmento da aorta, chamado assim devido à curva descrita no mediastino, logo após a parte ascendente da aorta. É um arco cilíndrico e seu diâmetro normal em humanos adultos é de 25 a 30 milímetros, sendo que este tamanho não é absolutamente regular; começando posterior a segunda articulação esternoclavicular direita no nível do ângulo do esterno, curva-se súpero posteriormente e para esquerda, sobre a face anterior da traqueia e termina posterior a segunda articulação esternoclavicular esquerda, tornando-se a parte torácica da aorta (TESTUT; LATARJET, 1948; WILLIAMS et al., 1995, MOORE; DALLEY, 2001).

A primeira e maior ramificação do arco aórtico é a artéria tronco braquiocefálico, medindo de 4 a 5 centímetros de comprimento, se estende para cima curvando-se ligeiramente para direita e se divide no nível da articulação esternoclavicular direita para formar a artéria subclávia direita e

¹Universidade de Rio Verde - Goiás (FESURV). E-mail de contato: claudioanatomia@yahoo.com.br

²Universidade Federal de Goiás - Regional Jataí.

³Universidade Federal de Mato Grosso do Sul.

artéria carótida comum direita, que irrigam, respectivamente, o membro superior direito e as estruturas da cabeça (MOORE; DALLEY, 2001; TORTORA, 2007; ITEREZOTE et al., 2009).

Para Moore e Dalley (2001); Tortora (2007), o segundo ramo do arco aórtico é a artéria carótida comum esquerda que se origina posterior ao manúbrio do esterno, onde está anterior a traqueia e posterior a veia braquiocéfálica e se estende para cima, passando pelo pescoço para suprir as necessidades da cabeça. E a terceira ramificação, é a artéria subclávia esquerda, que se origina da parte posterior do arco distribuindo sangue para artéria vertebral esquerda e para os vasos do membro superior esquerdo.

De acordo com Putz e Pabst (2000), as variações anatômicas da trajetória dos vasos do arco aórtico são frequentes e existem diversos tipos. O padrão comum da formação desses vasos é conhecido como tipo A. O tipo B é caracterizado pelo surgimento da artéria carótida comum esquerda junto à origem da artéria tronco braquiocéfálico. No tipo C, a artéria carótida comum esquerda surge da artéria tronco braquiocéfálico, assim como a artéria subclávia direita e artéria carótida comum direita. Já no tipo D, há ausência da artéria tronco braquiocéfálico em que os quatro ramos - artérias subclávia direita e esquerda e artérias carótida comum direita e esquerda - surgem diretamente do arco aórtico. Já no tipo E existem dois troncos braquiocéfálicos, ou seja, as artérias subclávia esquerda e carótida comum esquerda se originam da ramificação da segunda artéria tronco braquiocéfálico.

As variações anatômicas dos ramos do arco aórtico podem dificultar na realização de procedimentos cirúrgicos na região do pescoço como, a traqueostomia, cirurgias de glândulas tireoide e paratireoide e na retirada de tumor do pescoço. Estas variações anatômicas possuem uma grande importância clínica e cirúrgica que podem contribuir com o conhecimento científico de profissionais e estudantes e para minimizar possíveis lesões dos vasos sanguíneos durante os procedimentos (ITEREZOTE et al., 2009).

Este trabalho apresenta como propósito identificar e descrever as variações anatômicas dos ramos do arco aórtico em peças e cadáveres formolizados, assim como verificar o índice em que ocorrem.

Materiais e Métodos

O presente trabalho trata-se de um estudo descritivo macroscópico com abordagem quantitativa em arcos aórticos provenientes de cadáveres humanos indigentes pertencentes ao Laboratório de Anatomia Humana (LAH) da Universidade de Rio Verde – FESURV.

Foram analisados dezenove arcos aórticos, sendo cinco cadáveres adultos do sexo masculino e quatorze peças de corações de sexo não identificado, preparados para conservação em formoldeído a 10% e dissecados para visualização dos ramos do arco aórtico. Após, as variações anatômicas da artéria tronco braquiocéfálico foram descritas e fotografadas com uma câmera digital 8.1 (marca Sony) com vista anterior a distância de 7 centímetros.

Resultados e Discussão

As variações anatômicas encontradas no LAH –

FESURV serão demonstradas na figura 1, na qual possui todos os tipos (A, B, C e D) e os resultados estatísticos das variações.

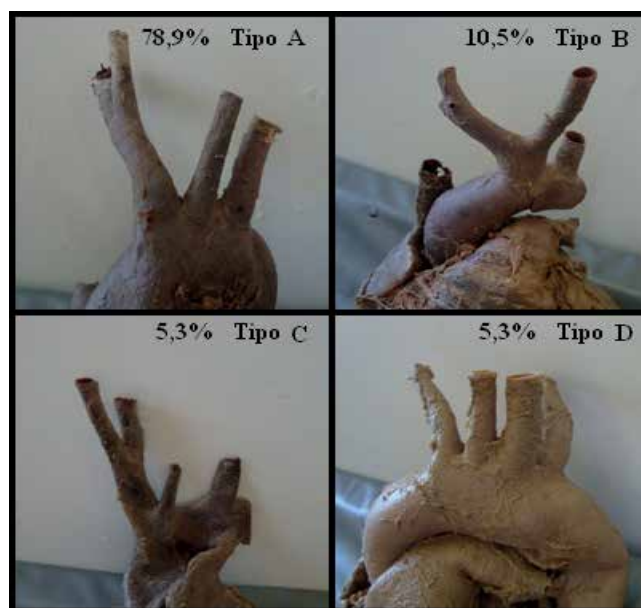


Figura 1: Tipos e índices de variações anatômicas encontradas no Laboratório de Anatomia Humana da Universidade de Rio Verde – FESURV (tipo A 78,9%; B 10,5%; C 5,3% e D 5,3%).

Mediante análise dos dezenove arcos aórticos verificou-se que 78,9% apresentam o padrão comum (tipo A) e 21,1% possuem variações anatômicas. Nesse resultado há uma concordância com o estudo de Anson (1963), citado por Moore e Dalley (2001); Williams et al. (1995), que desenvolveu uma análise de variações dos ramos a partir de mil arcos aórticos e verificou que o padrão de normalidade é visto em cerca de 65% dos ramos e os 35% restante eram variações anatômicas. Porém, houve uma discordância do presente trabalho com Iterezote et al. (2009), que realizaram um estudo com cento e dez cadáveres em que cento e nove não foram encontrados variações, ou seja, 99,1% não apresentaram qualquer variação do arco aórtico e somente 0,9% tiveram variações.

Dentre as variações anatômicas encontradas neste estudo, 10,5% apresentaram o tipo B, uma variação da artéria carótida comum esquerda que nasce junto à origem da artéria tronco braquiocéfálico, o que está de acordo com a porcentagem descrita por Putz e Pabst (2000), em que cerca de 13% dos arcos possuem essa variação.

Em 5,3% dos arcos aórticos, houve uma variação tipo C em que a artéria carótida comum esquerda se origina da artéria tronco braquiocéfálico, ou seja, artéria subclávia direita, artéria carótida comum direita e esquerda se ramificam da artéria tronco braquiocéfálico e somente o mesmo e a artéria subclávia esquerda surge do arco aórtico. Esse resultado se assimila à porcentagem encontrada por Putz e Pabst (2000), em que aproximadamente 9% dos arcos possuem essa mesma variação anatômica.

Os 5,3% restantes não apresentam a artéria tronco braquiocéfálico (tipo D), isto é, as quatro artérias: subclávias direita e esquerda e carótidas comum direita e esquerda se originam diretamente do arco aórtico. Esse resultado é similar ao encontrado por Anson (1963), citado em Moore e

Dalley (2001); Williams et al. (1995), em que 2,5% também há ausência da artéria tronco braquiocefálico.

Em relação ao tipo E, não foi encontrada nenhuma variação anatômica (0%) no LAH da FESURV, o que discorda com Moore e Dalley (2007), que verificou 1,2% desse tipo de variação.

Conclusão

Após o levantamento dos dados, revisão da literatura e discussão dos resultados pode-se concluir que as variações anatômicas na origem dos vasos do arco aórtico podem ser frequentes em seres humanos, assim como verificado neste estudo em que dos cinco tipos de disposição desses vasos descritos pela literatura, quatro foram encontradas no LAH da FESURV. Pesquisas como esta tem uma grande relevância científica, pois contribuem com o conhecimento científico de profissionais e estudantes, demonstrando a importância clínica e a necessidade de realizar futuras pesquisas.

Referências

Di Dio, L. J. A. **Tratado de anatomia aplicada**. São Paulo: Póluss, 1998. v. 1.

ITEREZOTE, A. M. et al. Anatomical variation of the brachiocephalic trunk and common carotid artery in neck dissection. **Int. J. Morphol.** Temuco, v. 27, n. 2, jun. 2009. Disponível em: < http://www.scielo.cl/scielo.php?script=sci_arttext&pid=S0717-95022009000200046&lng=es&nrm=iso>. Acesso em: 10 ago. 2010. doi: 10.4067/S0717-95022009000200046.

MOORE, K. L.; DALLEY, A. F. **Anatomia orientada para a clínica**. 4. ed. Rio de Janeiro: Guanabara Koogan, 2001. 1023 p.

PUTZ, R.; PABST, R. **Sobotta**: atlas de anatomia humana. 21. ed. Rio de Janeiro: Guanabara Koogan, 2000. 417 p.

TESTUT, L.; LATARJET, A. **Traité D'Anatomie humaine**. 9. ed. Paris: G. Doin & Cie, 1948.

TORTORA, G. J. **Princípios de anatomia humana**. 10. ed. Rio de Janeiro: Guanabara Koogan, 2007. 1017 p.

WILLIAMS, P. L. et. al. **Gray anatomia**. 37. ed. Rio de Janeiro: Guanabara Koogan, 1995. 807 p. v. 1.