

ENUCLEAÇÃO DE CISTO RESIDUAL E REGENERAÇÃO ÓSSEA GUIADA COM ENXERTO SINTÉTICO A BASE DE FOSFATO DE CÁLCIO BIFÁSICO E HIDROXIOPATITA: RELATO DE CASO CLÍNICO

Recebido em: 10/03/2023

Aceito em: 13/04/2023

DOI: 10.25110/arqsaude.v27i3.2023-027

Clayton Luiz Gorny Junior ¹
Amanda Subianski Monteiro de Carvalho ²
Gabriela Ayane Sakai ³
Lilian Aparecida Pasetti ⁴
Lucas Caetano Uetanabaro ⁵
Jeferson Luis de Oliveira Stroparo ⁶

RESUMO: Os cistos residuais são definidos como cistos inflamatórios, revestidos por epitélio e em seu interior apresentam um conteúdo semifluido ou fluido, que em sua dominância ocorrem na maxila. Em geral não apresentam sintomas e se não tratado corretamente pode ocasionar uma reabsorção óssea e enfraquecimento da maxila ou mandíbula. O principal objetivo deste trabalho é relatar o caso de uma paciente do sexo feminino, que compareceu a Clínica Odontológica relatando um cisto na região dos incisivos centrais superiores. No exame clínico, notou-se um aumento de volume na porção vestibular do processo alveolar, sendo sua consistência macia e sintomatologia dolorosa a palpação. Portanto, optou-se por sua enucleação cirúrgica da lesão, seguida de uma minuciosa descontaminação mecânica e química, seguida de regeneração óssea guiada utilizando um enxerto ósseo sintético a base de fosfato de cálcio e hidroxiapatita sendo seu diagnóstico confirmado através de exame histopatológico. Contudo neste relato pode-se observar que a enucleação do cisto residual seguida por uma boa descontaminação mecânica e química, associado a regeneração óssea guiada se mostrou eficaz no tratamento deste caso, não ocorrendo recidivas no período de acompanhamento. **PALAVRAS-CHAVE:** Cistos Residuais; Cistos Odontogênicos; Biópsia; Regeneração Óssea Guiada; Enxerto Ósseo.

¹ Mestre em Implantodontia pela Universidade Positivo, Centro Universitário do Paraná (UNIPA).

E-mail: drclaytonfine@gmail.com

² Graduada em Odontologia pelo Centro Universitário do Paraná (UNIPA).

E-mail: dra.amandamonteiro@hotmail.com

³ Graduada em Odontologia pelo Centro Universitário do Paraná (UNIPA).

E-mail: gabrielaayanesakai92@gmail.com

⁴ Doutora em Medicina e Cirurgia Buco Facial, Centro Universitário do Paraná (UNIPA).

E-mail: lilianpasetti@hotmail.com

⁵ Doutor em Odontologia pela Universidade Positivo (UP). E-mail: lucas3011@hotmail.com

⁶ Doutorando em Odontologia pela Universidade Positivo (UP). E-mail: jef_stroparo@hotmail.com

ENUCLEATION OF RESIDUAL CYST AND GUIDED BONE REGENERATION WITH SYNTHETIC GRAFT BASED ON BIPHASIC CALCIUM PHOSPHATE AND HYDROXYOPATHITE: CLINICAL CASE REPORT

ABSTRACT: Residual cysts are defined as inflammatory cysts, covered by epithelium and in their interior they have a semi-fluid or fluid content, which in their dominance occur in the maxilla. In general, they do not have symptoms and if not treated correctly, it can cause bone resorption and weakening of the maxilla or mandible. The main objective of this work is to report the case of a female patient, who attended the Dental Clinic reporting a cyst in the region of the upper central incisors. On clinical examination, an increase in volume was noted in the vestibular portion of the alveolar process, with a soft consistency and painful symptoms on palpation. Therefore, we opted for its surgical enucleation of the lesion, followed by a thorough mechanical and chemical decontamination, followed by guided bone regeneration using a synthetic bone graft based on calcium phosphate and hydroxyapatite, the diagnosis being confirmed through histopathological examination. However, in this report, it can be seen that the enucleation of the residual cyst followed by good mechanical and chemical decontamination, associated with guided bone regeneration, proved to be effective in the treatment of this case, with no recurrences occurring during the follow-up period.

KEYWORDS: Residual Cysts; Odontogenic Cysts; Biopsy; Guided Bone Regeneration; Bone Graft.

ENUCLACIÓN DE QUISTES RESIDUALES Y REGENERACIÓN ÓSEA GUIADA CON INJERTO DE SINTÉTICO A BASE DE FOSFATO DE CALCIO BIFÁSICO E HIDROXIOPATO: REPORTE DE CASO CLÍNICO

RESUMEN: Los quistes residuales se definen como quistes inflamatorios, recubiertos por epitelio y en su interior tienen un contenido semilíquido o líquido, que en su predominio se presentan en el maxilar. Por lo general, no presentan síntomas y si no se tratan correctamente, pueden causar reabsorción ósea y debilitamiento del maxilar o la mandíbula. El objetivo principal de este trabajo es reportar el caso de una paciente de sexo femenino, que acudió a la Clínica Odontológica por presentar un quiste en la región de los incisivos centrales superiores. Al examen clínico se aprecia aumento de volumen en la porción vestibular del proceso alveolar, de consistencia blanda y sintomatología dolorosa a la palpación. Por ello, se optó por su enucleación quirúrgica de la lesión, seguida de una exhaustiva descontaminación mecánica y química, seguida de regeneración ósea guiada mediante injerto óseo sintético a base de fosfato cálcico e hidroxiapatita, confirmando el diagnóstico mediante examen histopatológico. Sin embargo, en este reporte se puede ver que la enucleación del quiste residual seguida de una buena descontaminación mecánica y química, asociada a la regeneración ósea guiada, demostró ser eficaz en el tratamiento de este caso, sin que se presentaran recurrencias durante el seguimiento período de subida.

PALABRAS CLAVE: Quistes Residuales; Quistes Odontogénicos; Biopsia; Regeneración Ósea Guiada; Injerto Óseo.

1. INTRODUÇÃO

Os cistos residuais odontogênicos, são classificados como uma lesão óssea destrutiva dos maxilares. Possuem origem inflamatória e lesionam a região periapical de um dente ou raiz extraído associado, portador de cisto radicular, onde mesmo não foi adequadamente curetado após a exodontia, levando a sua permanência intraóssea. Logo, o cisto residual está intimamente ligado ao cisto radicular e devemos entender sobre sua etiologia: Os restos epiteliais do ligamento periodontal de um dente, com o tecido pulpar necrosado, por decorrência de diversos fatores, a exemplo, trauma dentário e cáries extensas de evolução lenta, ao sofrerem estímulos pela necrose darão origem ao cisto radicular e caso persista mesmo após a extração, passará a se chamar de cisto residual (OLIVEIRA *et al*, 2011).

De modo geral, o cisto residual não apresenta sintomatologia, exceto quando existe um processo infeccioso ou exacerbação inflamatória aguda. O desenvolvimento de cistos de grandes tamanhos tem o potencial de lesar estruturas anatômicas circundantes, além de impossibilitar o tratamento reabilitador protético em pacientes edentulos. Majoritariamente, acomete pessoas do gênero masculino (53,4%) e sua incidência maior é na região posterior da maxila. Suas características radiográficas se dão por uma imagem radiolúcida bem circunscrita da maxila no sítio de exodontia prévia (LACERDA *et al*, 2018).

A enucleação cirúrgica é o tratamento mais indicado para o cisto residual, removendo completamente a lesão cística, a qual constituirá a neoformação óssea na região. O procedimento é realizado totalmente em uma sessão, acelerando a redução da cavidade cística, pela cicatrização centrípeta do osso (NEVILLE, 2004). Pode ser associada com técnicas auxiliares, como a marsupialização ou a descompressão cirúrgica, sendo indicadas em casos de lesões císticas extensas, sobretudo quando a estrutura óssea é frágil e existe risco de fratura.

O osso é um tecido que se modifica ao longo da vida. Possui uma única capacidade de reparação e regeneração, restaurando perfeitamente a estrutura e propriedades mecânicas originais. Porém, em alguns casos o tecido ósseo não se regenera por completo, sendo indicada a enxertia óssea. Diante disso, o enxerto ósseo é um procedimento cirúrgico que visa reconstruir a área que perdeu altura ou espessura, promovendo uma completa regeneração óssea após seis a doze meses. Encontra-se em forma de fragmentos ou em bloco e possui uma classificação de acordo com a área doadora: Autógeno, onde o doador e o receptor são o mesmo indivíduo; Xenógeno

provém de outra espécie animal, comumente de origem bovina ou suína; Alógeno, obtido por meio de Banco de Tecidos Humanos; Misto, associando o enxerto autógeno com outros materiais. O sintético é produzido em laboratório, com materiais como polímeros, cerâmica ou hidroxiapatita sintética (RODOLFO *et al*, 2017).

O tratamento de escolha para o caso clínico do presente trabalho foi o enxerto ósseo de material sintético de substituição óssea a base de fosfato de cálcio bifásico (60% de hidroxiapatita e 40% de β -fosfato tricálcico). A seleção do material foi feita considerando suas propriedades, tais como, um maior nível de formação óssea por meio da sua ótima estrutura osteocondutora, permitindo a vascularização e deposição celular, sendo reabsorvido e substituído por tecido ósseo vivo durante a remodelação óssea, não tóxico, radiopaco e de alta biocompatibilidade. Concomitantemente foi utilizado a membrana sintética absorvível a base de polímeros PTMC e PLGA, tendo com objetivo criar uma barreira física com a estratégia de isolar defeitos periodontais para a regeneração dos defeitos ósseos, proporcionando melhores condições para o crescimento tecidual requerido.

O objetivo deste trabalho é apresentar um caso clínico de uma paciente, sexo feminino, 50 anos de idade, portadora de um cisto residual em região anterior da maxila, salientando todas as etapas pré e pós-operatórias, bem como o processo de regeneração óssea guiada proporcionada pela enxertia óssea.

2. RELATO DE CASO

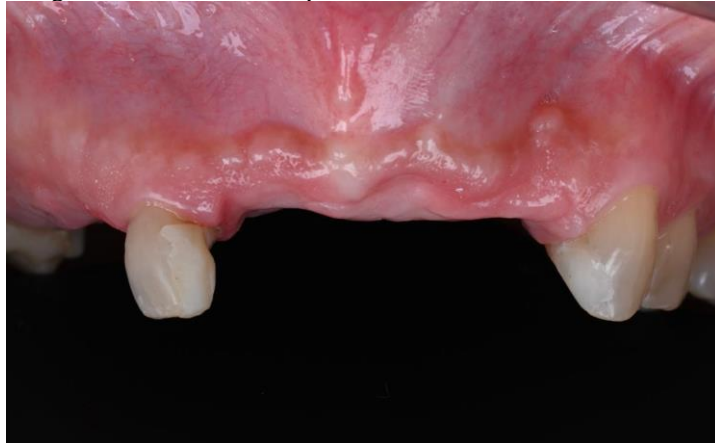Uma paciente do sexo feminino, 50 anos de idade, fã de derma, apresentou-se clínica integrada de odontologia, da Universidade Cesumar de Curitiba, tendo como queixa principal, um cisto na região dos incisivos centrais superiores, extraídos previamente (há aproximadamente 10 anos de acordo com o relato da paciente). A mesma apresentava sintomatologia dolorosa a palpação e aumento de volume na região, mas que não influenciavam diretamente a sua qualidade de vida, onde tomou conhecimento da lesão cística após o exame de radiografia panorâmica de rotina, requisitado por outro profissional.

A paciente relatou ser portadora de hipertensão arterial e diabetes tipo 2, fazendo uso de Losartana Potássica 50 mg e Metformina 500 mg. Sem mais manifestações sistêmicas ou doença em curso. No exame físico não foi constatado nenhuma anormalidade em região de cabeça e pescoço.

Ao exame intrabucal constatou a ausência dos elementos dentários: 11, 14, 15, 18, 21, 22, 25, 28, 35, 36, 45, 46, 47, 48, fazendo uso de prótese parcial removível na arcada superior, confeccionada há 4 anos, para substituição dos dentes perdidos, a fim de restabelecer parcialmente a estética e a função mastigatória.

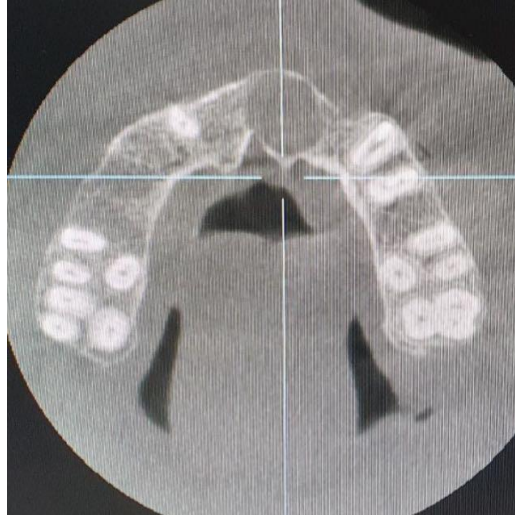Os componentes do periodonto de proteção, gengiva livre e gengiva inserida, encontram-se com cor, textura e contorno dentro da normalidade, sem sinal de doença periodontal. A região anterior da maxila apresentava um discreto aumento de volume na porção vestibular do processo alveolar, próximo aos incisivos central e lateral superiores esquerdos extraídos previamente, com sintomatologia dolorosa a palpação (Figura 1) e a pressão ocasionada pelo dispositivo protético

Figura 1- Imagem intra-bucal inicial, podendo observar o discreto aumento de volume



As tomografia computadorizada (TC), foi utilizada para confirmar o diagnóstico da lesão (Figura 2)

Figura 3: TC pré-operatória: Indicando a expansão da cortical vestibular e lesão cística expansiva.

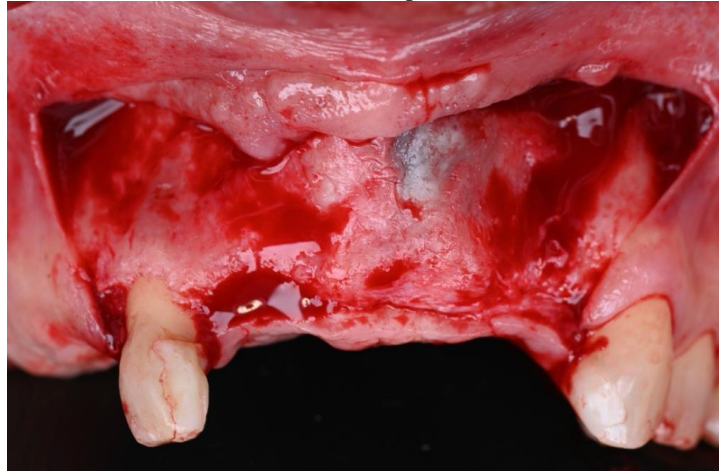


Após a avaliação clínica e dos exames solicitados foram receitados os seguintes medicamentos para a realização do procedimento cirúrgico: Diprospan 5mg/ml + 2mg/ml, suspensão injetável, uma hora antes do procedimento e Clavulin BD 875mg, iniciando um dia antes do procedimento.

Previamente a intervenção cirúrgica, foram aferidos os sinais vitais e a pressão arterial da paciente, que se encontravam todos dentro do padrão da normalidade. Seguido da antissepsia intra e extra oral com digluconato de clorexidina, foram realizadas anestésias infiltrativas supraperiosteal, na região anterior da maxila, e também o bloqueio do nervonasopalatino e bloqueio do nervo alveolar superior anterior. O anestésico aplicado foi a Articaina 4%, 1: 100.000. (Articaine DFL, DFL, Jacarepaguá, RJ., Brasil)

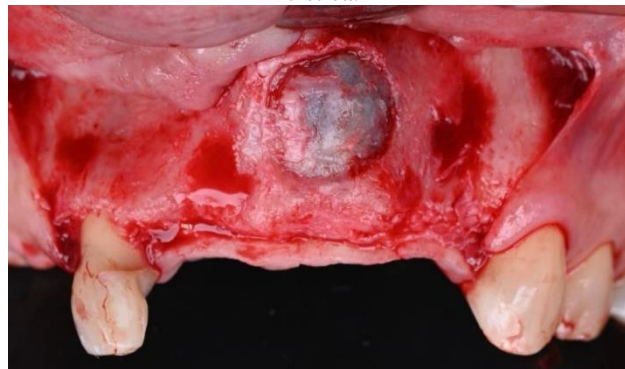
Foi realizado uma incisão tipo Neumann Modificada, com lâmina de bisturi número 15C, da distal do incisivo lateral superior direito (12), seguido de incisões retilíneas até a mesial do canino superior esquerdo (23), com duas relaxantes, partindo da papila distal do incisivo lateral e da papila mesial do canino, estendendo-se aproximadamente 4 cm em ambas (figura 4). O retalho em formato trapezoidal foi escolhido em função da sua possibilidade de ampla exposição do campo operatório, permitindo a visualização das estruturas ósseas e dentárias, além de manter o suprimento sanguíneo adequado, por possuir a base mais ampla que sua margem. O descolamento mucoperiosteal foi feito com o descolador de molt 2-4, a fim de deslocar o periósteo e expor o osso. Foi possível observar a lesão cística realçando a diferença de volume na região, ao comparado com o segmento ósseo sadio (Figura 3)

Figura 3: Transoperatório: Incisão de Neumann modificada e descolamento mucoperiosteal da região distal do incisivo lateral superior direito a mesial do canino superior esquerdo. Observar a cortical vestibular com aspecto fino, o aumento de volume ocasionado pela lesão cística e sua coloração acastanhada.



Foi realizada osteotomia com broca carbide cirúrgica esférica contornando a cortical óssea vestibular até expor a lesão cística (figura 4).

Figura 4: Transoperatório: Osteotomia contornando a tábua óssea vestibular até a exposição da lesão cística.



A partir do acesso da lesão, foi realizada a enucleação completa da lesão com uma cureta de Lucas número 86 e descolador de molt número 9 (figura 5, 6). A lesão cística era encapsulado por um tecido acastanhado, possuindo pus em seu interior (Figura 7)

Figuras 5 e 6: Momento da enucleação da lesão

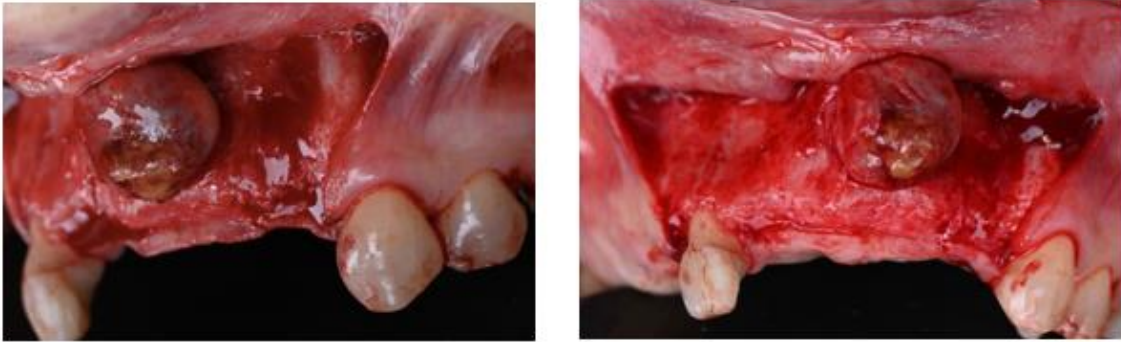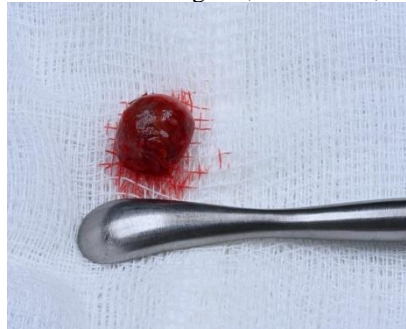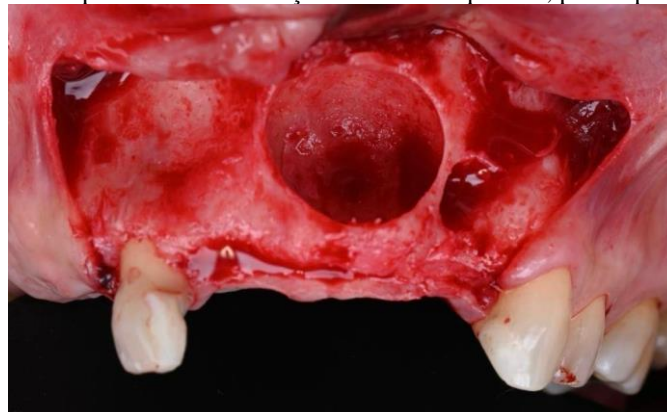


Figura 7: Aspecto macroscópico da lesão cística, com coloração acastanhada, consistência macia, superfície lisa e formato irregular, medindo 1,3x 1,0x 1,0cm



O local da lesão foi curetado e realizando uma boa descontaminação mecânica, e também uma descontaminação química, com solução ácida, obtida através de uma cápsula de cloridrato de tetraciclina 500mg (Tetramed 500mg, Medquímica, Juiz de fora - MG, Brasil) que foi misturada com soro fisiológico obtendo solução ácida, então foi feita irrigação e descontaminação com solução de tetraciclina para descontaminação da área da lesão e foi aguardado 5 minutos, após isso foi feita a irrigação abundante, preparando o leito para receber o enxerto (Figura 8)

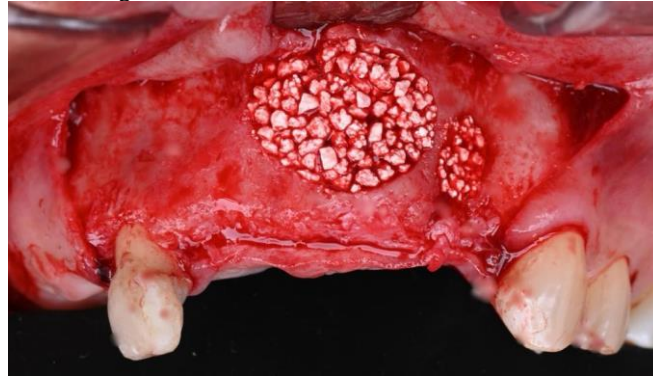
Figura 8- Área da lesão após a descontaminação mecânica e química, pronta para receber o enxerto



Em seguida, foi manipulado o biomaterial sintético de substituição óssea à base

de fosfato de cálcio bifásico Nanosynt (FGM, Joinville SC, Brazil) em uma cuba metálica com soro fisiológico e foi inserido nas cavidades (figura 9)

Figura 9: Biomaterial inserido nas cavidades



Após a inserção do enxerto a membrana sintética absorvível à base de polímeros Duosynt (FGM, Joinville SC, Brazil) foi posicionada sobre o enxerto (Figura 10), onde foi hidratada com o próprio sangue da paciente (Figura 11). Foram utilizados quatro taxinhas para a fixação da membrana (figura 12).

Figura 10: Membrana posicionada sobre o enxerto ósseo.

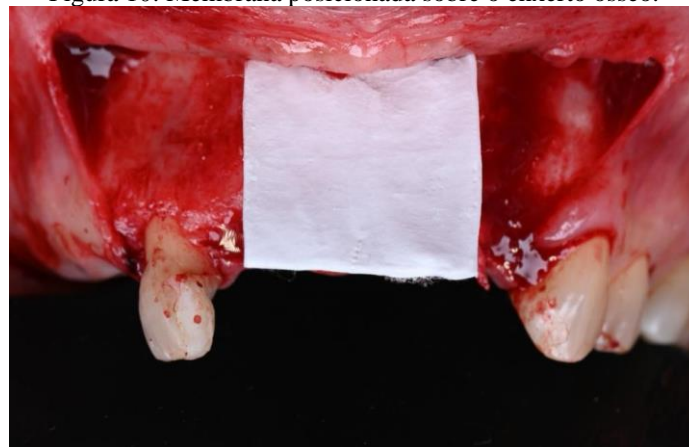

Figura 11: Membrana Hidratada com o sangue do paciente

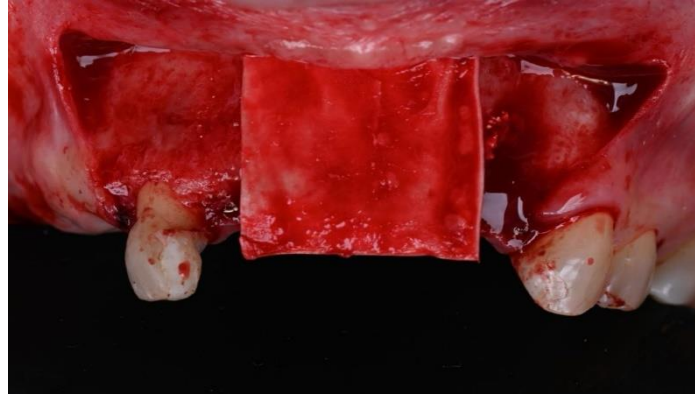
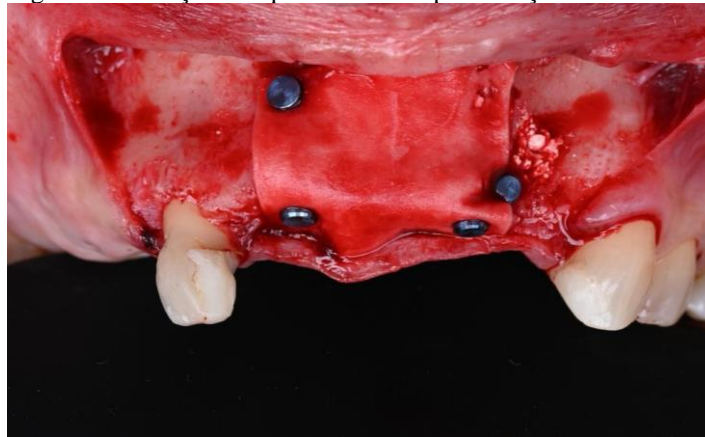
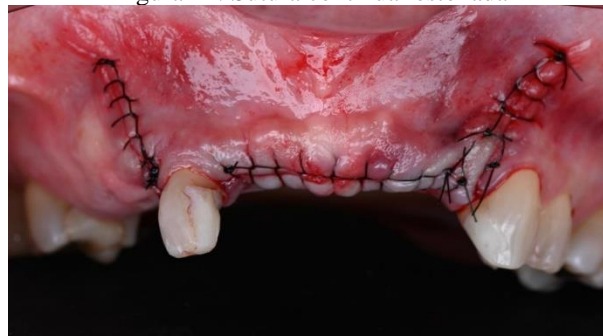
Figura 13: Inserção das quatro taxinhas para fixação da membrana



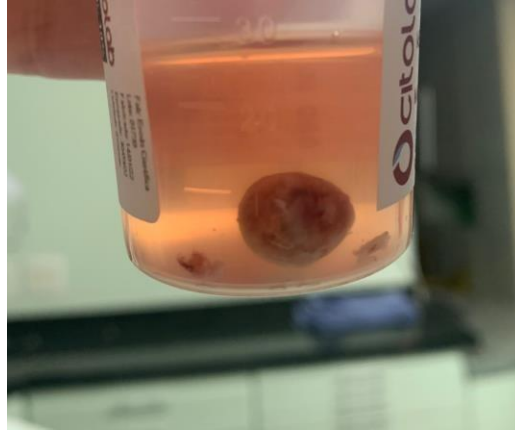Foi realizada sutura continua festonada

Figura 14: Sutura continua festonada



A lesão apresentava um aspecto macroscópico de um fragmento de tecido mole, de coloração acastanhada, consistência macia, superfície lisa e formato irregular, medindo 1,3x1,0x1,0cm (figura 15). A peça então foi encaminhada em um pote de formalina a 10% para a análise anatomopatológica

Figura 15: Amostra sendo encaminhada para o anatomopatológico

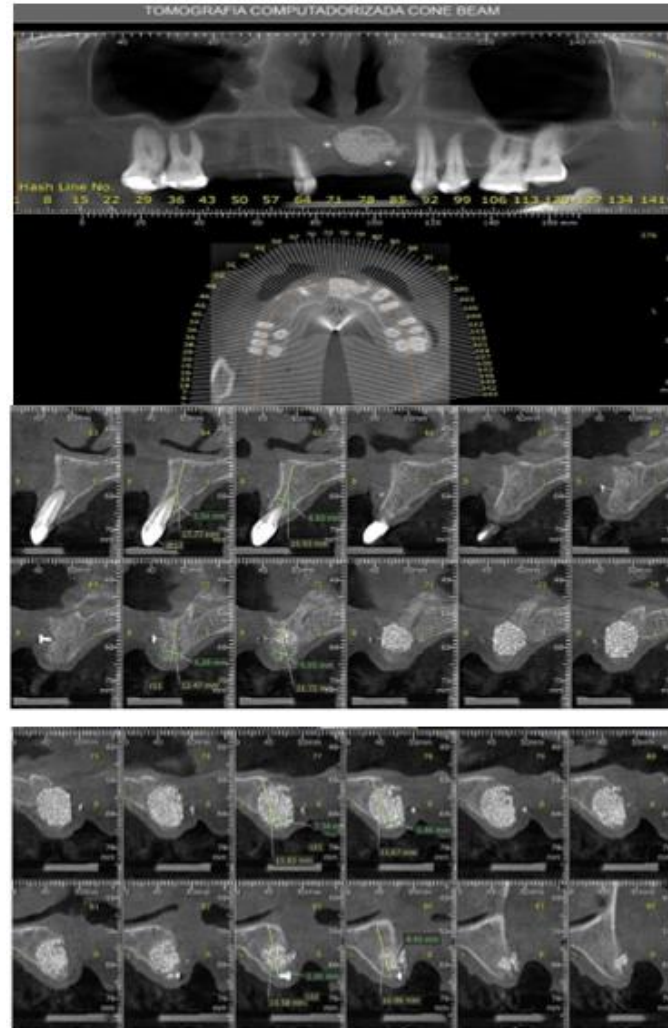


O resultado do anatomopatológico foi compatível com a hipótese clínica de cisto residual

Foi prescrito o geloral a base de oxigenio ativo Blue®m, para ajudar no controle da dor e cicatrização no pós-operatório, após sete dias foram removidas as suturas.

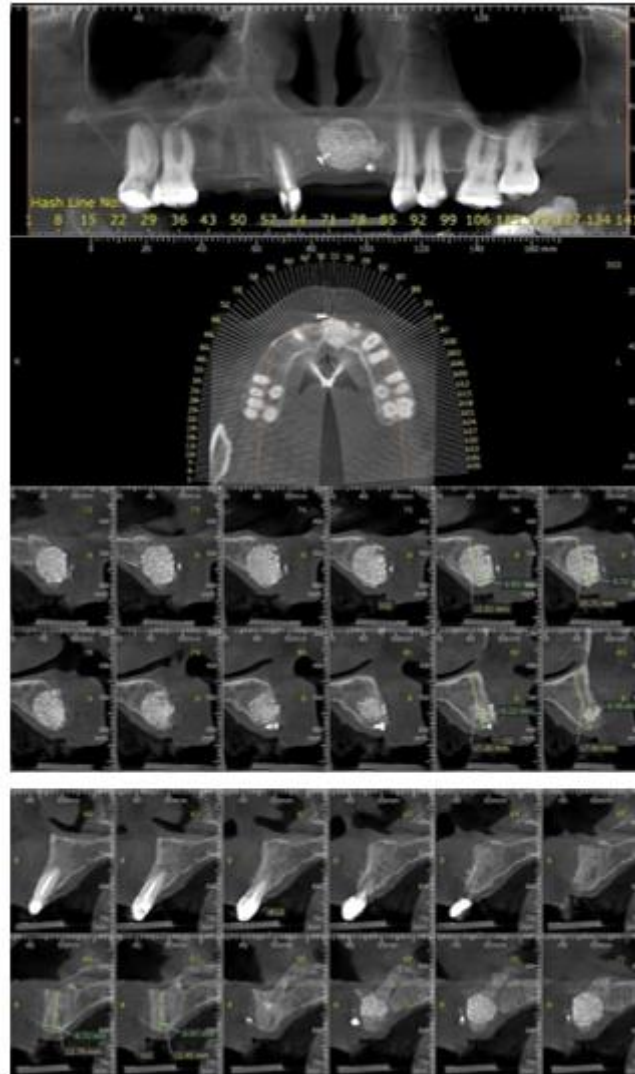
Três meses após a intervenção cirúrgica foi realizada uma TC da maxila (figura 16) que apresentou reparo ósseo no local da enucleação e cicatrização na região alveolar.

Figura 16: TC de maxila, após três meses de pós-operatório



Após seis meses do procedimento cirúrgico, foi realizado novamente o acompanhamento radiográfico com uma nova TC da maxila (Figura 17) certificando que o processo de reparação óssea estava ocorrendo dentro do esperado. Correlacionando com o aspecto clínico da região, onde os tecidos apresentavam aparência saudável, totalmente cicatrizado e sem sintomatologia dolorosa, concluímos que o tratamento apresentado se mostrou eficaz. A paciente continua em acompanhamento pós-cirúrgico e dando sequência aos procedimentos para reabilitação oral.

Figura 17: TC de maxila, após seis meses de pós-operatório



3. DISCUSSÃO

Cistos odontogênicos são caracterizados por uma cavidade patológica revestida por tecido epitelial originário da embriogênese dentária, que apresentam um material líquido ou pastoso em seu interior, sendo classificados em inflamatórios ou de desenvolvimento. Os inflamatórios são originados da infecção dos canais radiculares e os de desenvolvimento são resultantes da proliferação de remanescentes epiteliais associado à formação dos dentes (POLITANO *et al*, 2009).

Para falarmos sobre cisto residual é indispensável que abordamos sobre o cisto radicular, cujo sua definição é uma lesão de origem inflamatória, originada pelos estímulos crônicos proveniente do tecido pulpar necrosado, fazendo com que os restos epiteliais de Malassez, localizadas no ápice radicular se proliferem e se desenvolva enquanto o quadro inflamatório crônico persiste. Quando essa lesão permanece no interior

do osso, mesmo após a exodontia do dente afetado, onde não foi realizado corretamente os procedimentos de curetagem e enucleação, recebe o nome de Cisto Residual (NEVILLE 2004).

Histologicamente, o cisto residual é revestido por um epitélio escamoso estratificado, cápsula fibrosa com regiões de infiltrado inflamatório (contendo linfócitos variavelmente permeados por neutrófilos, plasmócitos, histiócitos e raramente mastócitos e eosinófilos), calcificações distróficas e cristais de colesterol (NEVILLE, 2004).

Algumas vezes, o epitélio de revestimento do cisto residual pode demonstrar calcificações lineares ou em forma de arco, conhecidas como corpúsculos de Rushton ou corpos hialinos, possuindo laminação concêntrica e mineralização basófila ocasional, (NEVILLE, 2004).

Em um estudo realizado por alunos de odontologia da Universidade Federal de Santa Catarina (UFSC), com o objetivo de avaliar o metabolismo celular no revestimento epitelial de cistos radiculares e cistos residuais e a influência da presença de inflamação sobre o crescimento dessas lesões císticas, utilizando a técnica AgNORS (argyrophilic proteins related to nucleolar organizer regions), foi concluído que ambos os cistos possuem uma atividade proliferativa similar em seus revestimentos epiteliais, sugerindo que o cisto residual continua em crescimento mesmo depois da eliminação do seu fator etiológico (elemento dentário com seu canal radicular infectado), o resultado se mostrou antagônico a ideia de que uma vez cessado o estímulo inflamatório, a lesão diminuirá de tamanho e ocorrerá a completa reparação óssea e dos tecidos periapicais (WALTON *et al*, 1996). No entanto, o artigo relata que existem outros fatores irritantes que fazem o cisto residual não regrida como sua histologia, tal como os cristais de colesterol e a presença de inflamação em sua cápsula conjuntiva, onde estimulará a proliferação do epitélio, conseqüentemente influenciando no crescimento do cisto.

Todavia, de acordo com Mourão, (2013), o cisto radicular tem uma capacidade muito maior de se expandir quando comparado ao cisto residual, mesmo com a similaridade das origens de ambos os cistos. A permanência da inflamação contribui para expansão cística, que ocorrerá de forma mais lenta.

Radiograficamente, o cisto residual se apresenta como uma lesão radiolúcida circunscrita por uma fina linha radiopaca, dentro da crista alveolar no sítio de uma exodontia prévia (LACERDA *et al*, 2018). Com o passar dos anos, o cisto envelhece, degenerando o conteúdo celular dentro do lúmen, levando ocasionalmente a radiopacidade luminal central e calcificação distrófica. Seu tamanho pode variar muito,

de forma redonda ou oval, dependendo da gravidade do caso. Os pacientes normalmente não relatam dor ou desconforto na região (STROPARO et al., 2021a, GORNY JUNIOR et al., 2022) , a não ser que haja uma exacerbação inflamatória aguda. Além do mais, dependendo do tamanho do cisto, é possível observar uma sensibilidade e um inchaço na região (NEVILLE, 2004), Stroparo et al., (2021b), também relataram esse tipo de inchaço na região da lesão cística

O diagnóstico do Cisto residual é obtido com a correlação clínica, radiográfica, por meio da tomografia computadorizada (TC), tomografia de feixe cônico (TCFC) e análise histopatológica, sendo o exame complementar padrão para a conclusão do mesmo (ROSENBERG, 2010, STROPARO et al., 2021b). A descoberta precoce é importante para evitar a sua persistência e crescimento, que se não tratado pode ocasionar o enfraquecimento da mandíbula ou maxila e levar a uma destruição significativa da região.

Como diagnóstico diferencial do cisto residual, o profissional deve estar atento a várias lesões, tais como: Ameloblastoma Unicístico, Cisto Ósseo Traumático, Tumor Odontogênico Ceratocisto (CORRÊA *et al*, 2002). A manutenção das corticais ósseas, com a expansão preponderantemente da cortical vestibular, reforçaram a hipótese diagnóstica do cisto residual, pois nos casos das lesões císticas citadas acima, geralmente ocorre a preservação do contorno das corticais no sentido vestibulo lingual (NEVILLE, 2004).

Existem poucos relatos na literatura, denotando que o revestimento epitelial do cisto residual e de outros cistos odontogênicos, podem eventualmente originar o carcinoma espinocelular (SHAFER *et al*, 1989), sendo a neoplasia maligna bucal que ocorre com maior frequência. No entanto, é rara a transformação maligna do epitélio do cisto residual (SHAFER *et al*, 1987).

A localização, tamanho, idade do paciente, proximidade de estruturas vitais, como dentes, canal alveolar inferior, cavidade nasal e seio maxilar e a perfuração da camada cortical influenciará na escolha do tratamento (ZHAO *et al*, 2019).

O tratamento usualmente selecionado para o cisto residual é a enucleação cirúrgica (DIMITROULIS e CURTIN, 1998), que consiste na remoção total da lesão cística. Essa técnica deve ser realizada com cautela, sem rupturas, considerando que a remoção da peça inteira diminui os riscos de recidiva.

Porém, a enucleação só deve ser realizada diretamente quando o osso adjacente está intacto, apresentar uma imagem bem definida e a lesão cística ser menor do que 20mm. A marsupialização e posteriormente a enucleação, é indicado em casos de erosões

maiores nas cortical óssea (MANOR *et al*, 2011). Em cistos acima de 20 mm de diâmetro a enxertia óssea após a enucleação é imprescindível, em razão da maior chance de fratura óssea se comparada com os cistos menores.

Em cistos com grandes extensões, a enucleação pode ocasionar danos às estruturas nobres, sendo necessário utilizar outras técnicas, como a marsupialização (técnica de Partsh) ou descompressão, que possuem a vantagem de ser um tratamento conservador, que tem a capacidade de reduzir parcialmente ou totalmente o tamanho da lesão, evitando a perda de dentes permanentes viáveis (LACERDA *et al*, 2018).

As técnicas de descompressão e marsupialização têm como objetivo a redução da pressão interna da lesão com a retirada do fluído, levando a redução progressiva da lesão para posteriormente ser realizada a enucleação (PINTO *et al*, 2016). Na descompressão é inserido um dispositivo, instalado um tubo de drenagem na abertura cirúrgica e normalmente será preciso um segundo tempo cirúrgico para a completa remoção da lesão logo após a sua diminuição de tamanho. A marsupialização consiste na criação de um marsúpio pela sutura do epitélio oral com o epitélio cístico (LACERDA *et al*, 2018).

Há descrições de cirurgiões- dentistas que realizaram uma terapia não cirúrgica do canal radicular em grandes áreas de doença inflamatória periapical, com quase 2 centímetros de diâmetro, obtendo sucesso em sua técnica, contudo a associação da endodontia conservadora com a biopsia e a marsupialização, descompressão ou fenestração, em dentes restauráveis com lesões císticas maiores, tem demonstrado bons resultados (NEVILLE, 2004).

Para LACERDA *et al* (2018), o tratamento de canal convencional não cirúrgico deve ser realizado quando a lesão está bem localizada e quando não for o caso, deve prezar pelo tratamento cirúrgico, como enucleação, marsupialização ou descompressão.

A aplicação de enxertos ósseos para a correção de defeitos ósseos após a enucleação de grandes cistos estabelece opiniões divergentes (PERJUCI *et al*, 2018). Contudo, em muitos estudos os autores concluíram que o uso da enxertia óssea tem a capacidade de ajudar na cicatrização pós enucleação, reduzindo os riscos de fratura, acelerando a recuperação, formando novamente um osso denso e sadio, assim possibilitando a colocação de implantes dentários.

O enxerto ósseo autógeno tem obtido sucesso clínico por muitos anos no tratamento de lesões císticas (MANOR *et al*, 2011), apresentando maiores resistência a infecções, células indutoras de osteogênese e ausência de reações imunológicas, visto que o osso é retirado do próprio indivíduo.

A necessidade de um segundo local cirúrgico, para a retirada do osso do paciente é a desvantagem desse tipo de enxerto, pois causa muita morbidade pós-operatória, aumentando a produção e a demanda de substitutos ósseos e materiais sintéticos, semelhantes ao que foi utilizado neste trabalho (RODOLFO *et al*, 2017).

4. CONCLUSÃO

Pode-se concluir que em casos de lesões periapicais, é de extrema importância que seja realizada uma minuciosa curetagem alveolar pós-extração, com o objetivo de remover todos os corpos estranhos da cavidade. Essa etapa operatória, quando feita de maneira incorreta, pode levar a permanência de lesões odontogênicas, como o caso do cisto residual, sendo previamente nomeado de cisto radicular. O cirurgião- dentista deve saber proceder frente a suspeitas de cistos odontogênicos, realizando um diagnóstico e tratamento eficaz, evitando a que o cisto alcance grande dimensões e afete estruturas ósseas. Contudo neste relato pode-se observar que a enucleação do cisto residual seguida por uma boa descontaminação mecânica e química, associado ao enxerto sintético a base de fosfato de cálcio e hidroxiapatita, se mostrou eficaz no tratamento deste caso, cumprindo a suas funções da regeneração óssea guiada. Estudos futuros com mais casos e uma amostra maior devem ser realizados a fim de se obter mais resultados sobre o tema deste relato.

DECLARAÇÃO DE CONFLITO DE INTERESSES

Os autores declaram não haver conflito de interesses

REFERÊNCIAS

CORRÊA, M; Elias, R; Cherubim, K; Ponzoni, D. Cisto Radicular Residual: Relato de Caso Clínico. **Jornal Brasileiro de Clínica Odontológica Integrada**, v. 6, n. 32, p. 133-35, 2002

DIMITROULIS G, CURTIN J. Massive residual dental cyst: Case report. **Australian Dental Journal**; 43:(4):000-000, 1998

GORNY JUNIOR, C. L. .; GAIÃO, U. .; DAVAUS, M. P. .; SCHREDERHOF, C. V. .; MARTINS, J. S. .; STROPARO, J. L. de O. Cirurgia parestodôntica associada a regeneração óssea guiada – relato de caso. **Conjecturas**, [S. l.], v. 22, n. 13, p. 410–421, 2022.

LACERDA, J. et al. 19. LACERDA-Santos JT, PINHEIRO SAA, DIAS-Ribeiro E, FREIRE JCP, ARAÚJO TN. Tratamento de grandes cistos radiculares por meio da técnica de descompressão e posterior enucleação: relato de dois casos. **Revista de Odontologia da Universidade Cidade de São Paulo, São Paulo** , v. 30, n. 2, p. 200-209, jun./2018.

MOURÃO, R. V. C. Estudo da relação do infiltrado inflamatório mononuclear e expressão de Ki-67, colágeno tipo IV e laminina em cistos radiculares. 2013. 55 f. **Dissertação (Mestrado em Patologia) - Universidade Federal do Ceará. Faculdade de Medicina, Fortaleza, 2013.**

MANOR, E. et al. Cystic lesions of the jaws - a clinicopathological study of 322 cases and review of the literature. **International Journal of Medical Sciences, Berseba, Israel**, v. 9, n. 1, p. 20-26, nov./2011.

NEVILLE et al. **Patologia Oral & Maxilofacial**. 2 ed. Rio de Janeiro, Guanabara, 2004.

OLIVEIRA, D. H. I. P. D. et al. Cisto Residual com Grande Dimensão: Relato de Caso e Revisão da Literatura. **Revista de Cirurgia e Traumatologia Buco-Maxilo- Facial, Camaragibe**, v. 11, n. 2, p. 21-26, jun./2011.

POLITANO, G. T. et al. Radicular cyst – case report. **Rev. Odontol. Univ. Uninove São Paulo. São Paulo**, v.8, n.1, p.129-132, 2009.

PINTO et al. Marsupialização como tratamento definitivo de cistos odontogênicos: relato de dois casos. **Revista da Faculdade de Odontologia, Passo Fundo**, v. 20, n. 3, p. 361-366, mai./2016.

RODOLFO, L. M. et al. Substitutos Ósseos Alógenos E Xenógenos Comparados Ao Enxerto Autógeno: Reações Biológicas. **Revista Brasileira Multidisciplinar, Cuiabá**, v. 20, n. 1, p. 94-105, jul./2017

ROSENBERG, P.A , et al. Evaluation of Pathologists (Histopathology) and Radiologists (Cone Beam Computed Tomography) Differentiating Radicular Cysts from Granulomas. **Journal of Endodontics**, v . 36, n. 3, p. 423- 428, 2010

SHAFER, W.G.; Hine, M.K.; Levy, B.M. **Tratado de Patologia Bucal**. 4.ed. Rio de Janeiro: Guanabara Koogan, 1987. p.239-47; 455-60

STROPARO J, L, O., et al. “Apicectomy associated with bone regeneration: case report”. **RSBO** v. 18, n.1, p. 115-120, 2021.

STROPARO. J, L, O, et al. “Enucleation of a Cystic Lesion in Mandible Associated with Oxygen Therapy and Bone Grafting: Case Report”. **EC Dental Science** v. 20, n. 9, p. 111-116, 2021.

PERJUCI, F. et al. Evaluation of Spontaneous Bone Healing After Enucleation of Large Residual Cyst in Maxilla without Graft Material Utilization: Case Report. **Acta Stomatologica Croatica, Pristina, Kosovo**, v. 52, n. 1, p. 53-60, mar./2018.

WALTON, RE. The residual radicular cyst: Does it exist? **Oral Surg Oral Med Oral Pathol**, v. 82, n. 5, p. 471, 1996

ZHAO, Y; LIU, B; ZHAO, Yf. Controversies Regarding the Management of Teeth Associated with Cystic Lesions of the Jaws. **Chinese Journal of Dental Research, Wuhan**, v.22, n. 2, p. 81-92, jun./2019.