

# CORPO ESTRANHO ESOFÁGICO EM PACIENTE CANINO - RELATO DE CASO

Thaís Camaso de Sá<sup>1</sup>  
 Ellenn Pollyanna Alexandre Fernandes<sup>2</sup>  
 Jessé Lahos Borges<sup>3</sup>  
 Ulisses Nilo Landi<sup>3</sup>  
 Alana Bárbara Trindade<sup>1</sup>  
 André Luiz Sinhorin<sup>1</sup>  
 Luciana Kazue Otutumi<sup>4</sup>

SÁ, T. C.; FERNANDES, E. P. A.; BORGES, J. L.; LANDI, U. N.; TRINDADE, A. B.; SINHORIN, A. L.; OTUTUMI, L. K. Corpo estranho esofágico em paciente canino – relato de caso. *Arq. Ciênc. Vet. Zool. UNIPAR*, Umuarama, v. 20, n. 3, p. 179-182, jul./set. 2017.

**RESUMO:** Os corpos estranhos esofágicos (CEE), ocasionados geralmente por objetos pontiagudos, são comuns em cães, sendo uma das causas que frequentemente levam à regurgitação e disfagia. Seu tratamento consiste na remoção endoscópica ou cirúrgica do corpo estranho e tratamento de suas complicações. Relata-se um caso clínico de corpo estranho esofágico em paciente canino mestiço, de um ano, atendido no Hospital Veterinário da Universidade Paranaense, apresentando histórico de ingestão de osso e regurgitação por um período de três dias anteriores à consulta, diagnosticado com CEE por meio do histórico e de radiografias torácicas obtidas durante seu internamento. O tratamento consistiu na remoção cirúrgica do CEE e tratamento sintomático das complicações e patologias concomitantes desenvolvidas ao longo do período pós-operatório, incluindo-se piotórax, babesiose e erliquiose. O método cirúrgico de remoção do corpo estranho esofágico no paciente canino relatado permitiu uma abordagem terapêutica e diagnóstica, proporcionando completa remoção do CEE e resolução da perfuração esofágica secundária.

**PALAVRAS-CHAVE:** Endoscopia. Obstrução. Toracotomia.

## ESOPHAGEAL FOREIGN BODY IN A CANINE PATIENT - CASE REPORT

**ABSTRACT:** Esophageal foreign bodies (EFB), usually caused by sharp objects, are common in dogs, being one of the causes frequently leading to regurgitation and dysphagia. Treatment consists in endoscopic or surgical removal and treatment of any resulting complications. This is a report of a clinical case of esophageal foreign body in a one-year-old mixed-breed dog treated in the Teaching Veterinary Hospital of Universidade Paranaense, with a history of bone ingestion and regurgitation for a period of three days prior to the visit. The EFB diagnosis was reached based on the history and chest radiographs obtained during hospitalization. The treatment consisted of the surgical removal of the EFB, symptomatic treatment of complications and concomitant conditions developed during the postoperative period, including pyothorax, babesiosis and erlichiosis. The surgical removal of the esophageal foreign body in the reported case allowed a therapeutic and diagnostic approach, providing the complete removal of the EFB and the resolution of a secondary esophageal perforation.

**KEYWORDS:** Endoscopy. Obstruction. Thoracotomy..

## CUERPO EXTRAÑO ESOFÁGICO EN PACIENTE CANINO - RELATO DE CASO

**RESUMEN:** Los cuerpos extraños esofágicos (CEE), ocasionados generalmente por objetos puntiagudos, son comunes en perros, siendo una de las causas que frecuentemente conduce a la regurgitación y disfagia. Su tratamiento consiste en la remoción endoscópica o quirúrgica del cuerpo extraño y el tratamiento de sus complicaciones. Se relata un caso clínico de cuerpo extraño esofágico en paciente canino mestizo, de un año, atendido en el Hospital Veterinario de la Universidad Paranaense, presentando histórico de ingestión de hueso y regurgitación por un período de tres días anteriores a la consulta, diagnosticado con CEE por medio del histórico y de radiografías torácicas obtenidas durante su internamiento. El tratamiento consistió en la remoción quirúrgica del CEE y tratamiento sintomático de las complicaciones y patologías concomitantes desarrolladas a lo largo del período postoperatorio, incluyendo piotórax, babesiosis y erliquiosis. El método quirúrgico de remoción del cuerpo extraño esofágico en el paciente canino relatado permitió un abordaje terapéutico y diagnóstico, proporcionando completa remoción del CEE y resolución de la perforación esofágica secundaria.

**PALABRAS CLAVE:** Endoscopia. Obstrucción. Toracotomía.

DOI: 10.25110/arqvet.v20i3.2017.6695

<sup>1</sup>Acadêmicas do curso de Medicina Veterinária da UNIPAR

<sup>2</sup>Mestre em Biociências e Fisiopatologia – UEM.

<sup>3</sup>Mestrando em Ciência Animal da Universidade Paranaense, Umuarama – PR.

<sup>4</sup>Professora do curso de Medicina Veterinária e do Programa de Pós-Graduação em Ciência Animal com Ênfase em Produtos Bioativos da UNIPAR.

## Introdução

Corpos estranhos esofágicos (CEE) tem incidência alta entre a espécie canina (JUVET et al., 2010), sendo menos observado em gatos (GARCIA et al., 2012). Cães de menor porte são mais frequentemente acometidos, por conta do menor diâmetro do esôfago (FOSSUM, 2013). Também se pode verificar maior prevalência relacionada à idade, já que CEE são mais comumente observados em cães jovens, por conta de seus hábitos alimentares indiscriminados. Porém, ao verificarem-se sinais compatíveis com tal afecção, deve-se considerá-la, independentemente da idade do paciente (TAMS; SPECTOR, 2011). Na maioria dos casos, tanto em cães quanto em gatos, observam-se objetos pontiagudos implicados como a causa da obstrução, como ossos e anzóis (NELSON; COUTO, 2010).

Os corpos estranhos localizam-se frequentemente na entrada torácica, na região da base do coração ou do hiato diafragmático, as quais são regiões onde o esôfago se distende menos (DUNN, 2001). Complicações podem ocorrer secundariamente à presença de corpos estranhos esofágicos, especialmente se estes não forem removidos em tempo hábil (STATZ, 2014) sendo a perfuração esofágica e a pneumonia aspirativa as principais (FOSSUM, 2013).

O grau de lesão esofágica secundária varia de acordo com o tipo de corpo estranho, sua forma, tamanho e o tempo de sua permanência no órgão (TAMS; SPECTOR, 2011).

Os sinais clínicos incluem salivação, engasgos, ânsia de vômito, disfagia, regurgitação e dificuldade de deglutição. Sinais como tosse, depressão, letargia, piroxia e desidratação podem indicar ocorrência de pneumonia aspirativa ou perfuração esofágica (DUNN, 2001). Dispneia aguda pode ocorrer em casos de corpos estranhos obstruindo as vias aéreas ou por efusão pleural ou pneumotórax secundários à perfuração do esôfago (NELSON; COUTO, 2010).

O diagnóstico é baseado no histórico do paciente e em exames complementares (TAMS; SPECTOR, 2011). Radiografias são comumente empregadas na avaliação diagnóstica inicial em pacientes com suspeita de corpos estranhos (THOMPSON et al., 2012) e devem ser solicitadas e avaliadas de forma sistemática, preferencialmente por um radiologista veterinário experiente, garantindo que todos os órgãos sejam avaliados (STATZ, 2014). Esofagoscopia é diagnóstica e, terapêutica em alguns casos (NELSON; COUTO, 2010).

Uma vez que o corpo estranho tenha sido localizado, o clínico veterinário deverá decidir, com base em uma avaliação criteriosa, se optará por observar a passagem do CE ou se o removerá por meio de endoscopia ou cirurgia (TAMS; SPECTOR, 2011), sendo necessária a realização de nova endoscopia ou radiografias para avaliação da mucosa ou busca de pneumotórax, respectivamente. Após a remoção do corpo estranho, deve-se instituir antibioticoterapia, antagonistas de receptores H<sub>2</sub>, e agentes procinéticos ou colocação de tubo de gastrostomia para alimentação, dependendo do dano residual (NELSON; COUTO, 2010).

Ressalta-se que, ao contrário das demais estruturas tubulares do trato gastrointestinal, o esôfago é a única estrutura que não apresenta serosa, excetuando-se sua porção abdominal, tornando essas porções incapazes de liberar plasma e fibrina para selar um ferimento de perfuração ocasionado,

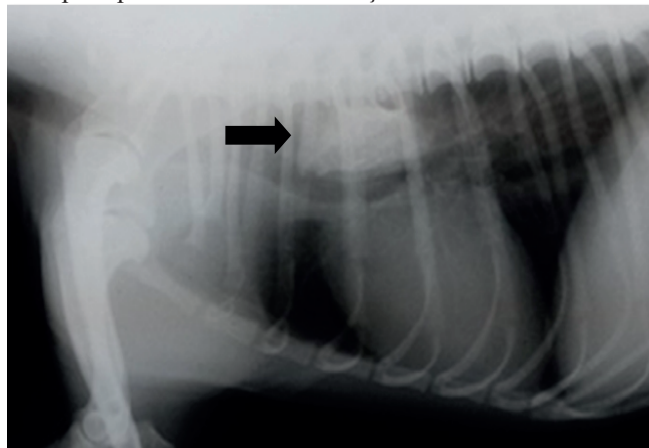
por exemplo, por um corpo estranho, o que torna necessária a intervenção médica para resolução da afecção (ZACHARY; McGAVIN, 2013)

Objetivou-se relatar um caso de corpo estranho esofágico em um paciente canino jovem.

## Relato do Caso

Foi atendido no Hospital Veterinário da Universidade Paranaense um paciente canino, mestiço, de um ano de idade, com histórico de regurgitação há três dias após a ingestão de um osso. A tutora relatou a administração de antitóxico<sup>1</sup> ao animal, sem observar nenhuma melhora do quadro. Durante o exame clínico geral, verificou-se a presença de desidratação leve, náuseas e halitose. O paciente foi internado, recebendo fluidoterapia com ringer lactato, acrescido de glicose e cloreto de potássio; ranitidina<sup>2</sup> (2 mg/kg/QID), cloridrato de ondansetrona<sup>3</sup> (0,2 mg/kg/QID), cloridrato de metoclopramida<sup>4</sup> (0,5 mg/kg/QID) a cada, e ceftriaxona<sup>5</sup> (30 mg/kg/BID). Foi solicitado exame radiográfico do tórax, pois, mesmo com a medicação, a êmese do paciente persistia. Foi verificado a presença de um corpo estranho, localizado no esôfago do paciente, próximo à base do coração (Figura 7).

**Figura 1:** Corpo estranho esofágico (seta) em macho canino mestiço, evidenciado radiograficamente como uma estrutura radiopaca próximo à base do coração.



Fonte: o autor.

O animal foi encaminhado para procedimento cirúrgico, para remoção do corpo estranho, sendo retirado o fragmento ósseo do interior de seu esôfago por meio de toracotomia. Constatou-se, durante o procedimento cirúrgico, a presença de ruptura esofágica, a qual foi prontamente corrigida. No pós-operatório, o animal foi sondado (sonda esofágica) (Figura 8) e recebeu antibioticoterapia com ceftriaxona<sup>4</sup> (30 mg/kg) a cada 12h, e metronidazol<sup>6</sup> (15 mg/kg) a cada 12h, ranitidina<sup>1</sup> (2 mg/kg) a cada 8h, cloridrato de

<sup>1</sup>Mercepton® Laboratório Bravet LTDA, Rio de Janeiro - RJ.

<sup>2</sup>Cloridrato de ranitidina®. Aché Laboratórios Farmacêuticos S.A, Guarulhos - SP.

<sup>3</sup>Cloridrato de ondansetrona®. Isofarma indústria farmacêutica LTDA, Eusébio - CE.

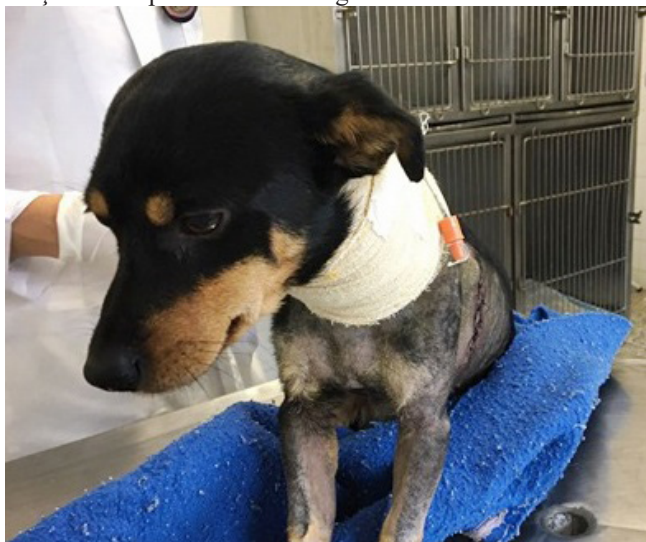<sup>4</sup>Plasil® injetável. Sanofi - Aventir farmacêutica LTDA, São Paulo - SP.

<sup>5</sup>Ceftriaxona sódica®. Distribuído por Aurobindo Pharma Indústria Farmacêutica LTDA, Anápolis - GO.

<sup>6</sup>Metronidazol® injetável. Hypofarma - Instituto de hipodermia e farmácia LTDA, Ribeirão das Neves - GO.

ondansetrona<sup>2</sup> (0,2 mg/kg) a cada 12h, cloridrato de metoclopramida<sup>3</sup> (2 mg/kg) a cada 8h, e tratamento analgésico com cloridrato de tramadol<sup>7</sup> (4 mg/kg/QID). Também se administrou morfina<sup>8</sup> no primeiro dia de pós-operatório, na dose de 0,5 mg/kg a cada 2h.

**Figura 2:** Macho canino, mestiço, de um ano de idade, com sonda esofágica para alimentação no pós-operatório de remoção de corpo estranho esofágico.

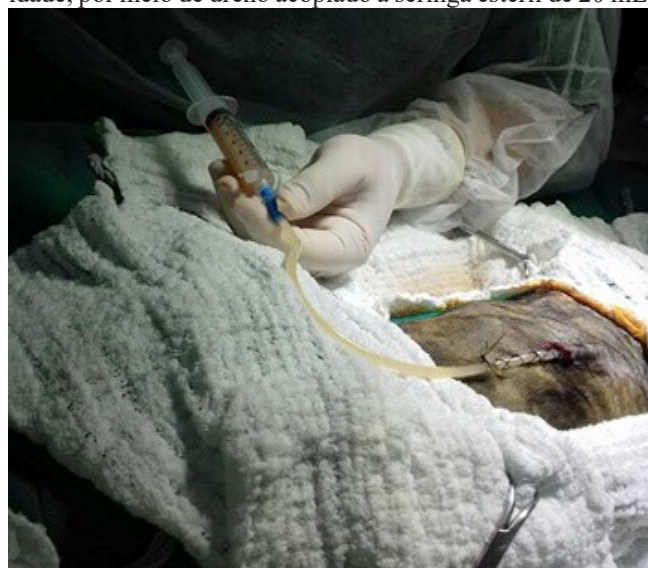

Fonte: o autor

Três dias após a alta, a proprietária retornou ao HV-UNIPAR, queixando-se de drenagem excessiva de secreção purulenta na ferida cirúrgica do animal. Ao exame clínico geral, o animal apresentou-se magro, normotérmico, e com mucosas oculares e oral hipocoradas. Solicitou-se hemograma e leucograma, indicando anemia e leucocitose. Radiografia e ultrassonografia torácica foram realizadas, evidenciando piotórax do lado esquerdo da cavidade torácica.

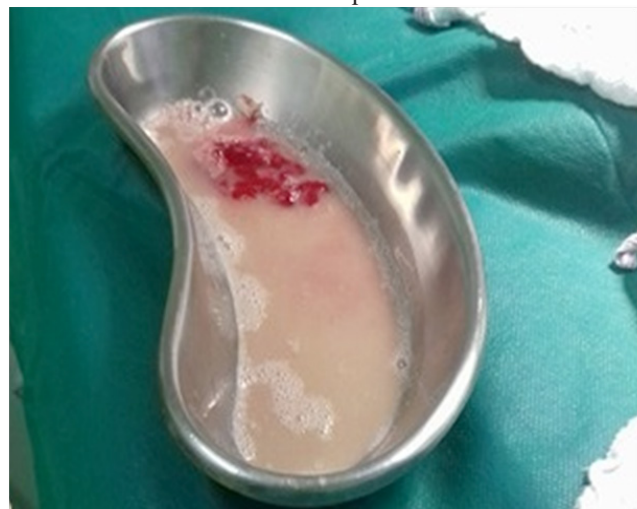O animal foi submetido à novo procedimento cirúrgico para colocação de um dreno torácico. Após a fixação do dreno (Figura 3), foram removidos 30mL de secreção purulenta, e uma pequena quantidade de conteúdo sanguinolento (Figura 3), e, posteriormente, realizou-se a lavagem da cavidade com solução de solução fisiológica aquecida estéril, injetando-se e removendo-se um total de 300 mL para a limpeza da cavidade.

**Figura 3:** Conteúdo purulento sendo removido da cavidade torácica esquerda de macho canino, mestiço, de um ano de idade, por meio de dreno acoplado a seringa estéril de 20 mL.



Fonte: o autor.

**Figura 4:** Aspecto do conteúdo removido da cavidade torácica esquerda de macho canino, mestiço, de um ano de idade, desenvolvido três dias após a remoção de corpo estranho esofágico. Observa-se conteúdo purulento com coágulos de sangue em cuba cirúrgica. Tal conteúdo foi removido por dreno torácico da cavidade torácica esquerda.



Fonte: o autor.

No internamento pós-cirúrgico, manteve-se o dreno, realizando-se lavagens torácicas diariamente, várias vezes ao dia, removendo-se conteúdo purulento, tendo-se atenção à manutenção da pressão negativa intratorácica. Também foi realizada aplicação única de cloridrato de imidocarb<sup>9</sup> (6,6 mg/kg) por conta da suspeita de babesiose concomitante, verificando-se a frequência cardíaca do paciente após 30 minutos da aplicação. Após três dias, o animal recebeu alta hospitalar, e foi solicitado à proprietária que retornasse diariamente ao HV-UNIPAR para a realização da remoção do conteúdo purulento. Prescreveu-se a administração de doxiciclina<sup>10</sup> (5 mg/kg), por 28 dias, a cada 12h, pela suspeita de

<sup>7</sup>Tramal®. Distribuído por Laboratórios Pfizer LTDA, Guarulhos - SP.  
<sup>8</sup>Dimorf®. Cristália produtos químicos farmacêuticos LTDA, Itapira - SP.

<sup>9</sup>Imizol®. Merck Sharp &Dohme Farmacêutica Ltda, Campinas - SP.

<sup>10</sup>Doxiciclina®. Vetnil Indústria e comércio de produtos veterinários LTDA,



erliquiose, e ranitidina<sup>1</sup>(2 mg/kg) a cada 12h para tratamento da esofagite.

## Discussão

Segundo Juvet et al. (2010), corpos estranhos esofágicos são comuns entre a espécie canina. Pode-se observar no presente caso uma coerência com a idade de maior acometimento para corpos estranhos esofágicos, descrita por Tams e Spector (2011), que relatam maior prevalência entre animais jovens, verificado no caso atendido, em que o paciente era um canino jovem, de um ano de idade.

Nelson e Couto (2010) descrevem maior frequência de objetos pontiagudos como causa de tais obstruções esofágicas, o que foi diagnosticado no presente caso, onde o corpo estranho removido cirurgicamente tratava-se de um osso.

Os corpos estranhos podem ser localizados frequentemente na entrada torácica, na região da base do coração ou do hiato diafragmático, as quais são regiões onde o esôfago se distende menos (DUNN, 2001), corroborando com os achados radiográficos do presente caso, em que o CEE se localizava na região da base do coração.

Os sinais clínicos foram compatíveis com aqueles descritos por Dunn (2001), os quais incluíram regurgitação, disfagia, desidratação leve e ânsia de vômito.

O diagnóstico foi realizado de acordo com o descrito por Tams e Spector (2011) e Thompsol et al. (2012), incluindo-se histórico completo do paciente e radiográficas cervicais e torácicas, verificando-se a ingestão de um osso e demonstração do mesmo em radiografia cervical, próximo à base do coração.

Segundo Fossum (2013), uma complicação comum se trata da perfuração esofágica, a qual foi diagnosticada no período transoperatório para remoção do CEE do paciente.

O tratamento consistiu na remoção cirúrgica do CEE (TAMS; SPECTOR, 2011) e, no período pós-operatório, instituiu-se antibioticoterapia, antagonistas de receptores H<sub>2</sub>, e colocação de tubo de gastrotomia para alimentação por um período determinado de dias, conforme descrito por Nelson e Couto (2010).

Conclui-se que a abordagem cirúrgica para remoção do corpo estranho esofágico no paciente canino relatado permitiu uma abordagem terapêutica e diagnóstica do caso, proporcionando completa remoção do CEE e resolução da perfuração esofágica secundária.

## Referências

DUNN, J. K. **Tratado de medicina de pequenos animais**. São Paulo: Roca, 2001.

FOSSUM, T. W. **Small animal surgery**. 4. ed. Missouri: Elsevier, 2013.

GARCIA, E. F. V. et al. Obstrução esofágica por corpo estranho em um gato. **Acta Scientiae Veterinariae**, v. 40, supl. 1, p. 1-60, 2012.

NELSON, R. W.; COUTO, C. G. **Medicina interna de**

**pequenos animais**. Rio de Janeiro: Elsevier, 2010.

JUVET, F. et al. Oesophageal foreign bodies in dogs: factor affecting success of endoscopic retrieval. **Irish Veterinary Journal**, v. 63, n. 3, p. 163-168, 2010.

STATZ, G. **The case: gastroenteritis or something else?** Disponível em: <<https://www.cliniciansbrief.com/article/case-gastroenteritis-or-something-else>>. Acesso em: 02 set. 2017.

TAMS, T. R.; SPECTOR, D. J. Endoscopic removal of gastrointestinal foreign bodies. In: TAMS, T. R. RAWLINGS, C. A. **Small animal endoscopy**. 3. ed. St. Louis: Elsevier Mosby, 2011.

THOMPSON, H. C. et al. Esophageal foreign bodies in dogs: 34 cases (2004-2009). **Journal of Veterinary Emergency and Critical Care San Antonio**, v. 22, n. 2, p. 253-261, 2012.

ZACHARY, J. F.; MCGAVIN, M. D. **Bases da patologia em veterinária**. Rio de Janeiro: Elsevier, 2013.

Recebido em: 20.11.2017

Aceito em: 22.12.2017