

HISTOQUÍMICA DA MUCOSA DOS SACOS CEGOS DO ESTÔMAGO DO QUEIXADA (*Tayassu pecari* Link, 1795) E DO CATETO (*Tayassu tajacu* Linnaeus, 1758)

Miguel Ferreira Cavalcante Filho
 Maria Angélica Miglino
 Gilberto Valente Machado
 Estela M. Bevilacqua

CAVALCANTE FILHO¹, M.F.; MIGLINO², M.A.; MACHADO³, G.V.; BEVILACQUA⁴, E.M. Histoquímica da mucosa dos sacos cegos do estômago do queixada (*Tayassu pecari* Link, 1795) e do cateto (*Tayassu tajacu* Linnaeus, 1758). *Arq. ciên. vet zool. UNIPAR*, 4(2): p. 137-145, 2001.

RESUMO: Foram utilizados dez exemplares de taiassuídeos, sendo cinco queixadas (*Tayassu pecari*) - três machos e duas fêmeas, jovens, com idade entre seis a oito meses - e cinco catetos (*Tayassu tajacu*) - quatro machos e uma fêmea, adultos. Após o sacrifício dos animais, seu estômago foi removido, esvaziadas e lavadas as suas cavidades, e colhidas amostras de suas paredes, visando os procedimentos técnicos para análise histoquímica. Os testes histoquímicos permitiram evidenciar a presença de glicosaminoglicanos neutros e radicais ácidos carboxilados, na mucosa dos sacos cegos do estômago. A presença dos radicais vic-glicol (neutros) foi confirmada pelos resultados negativos frente aos corantes Azul de Toluidina (AT) e Alcian Blue (AB), em níveis de pH baixos (AT pH 1,5 e AB pH 0,5). Não foi evidenciada a presença de glicogênio na mucosa do estômago destas espécies. Outrossim, verificou-se que radicais vic-glicol (neutros) estão associados a radicais ácidos carboxilados, nas mucinas, sendo que o teor de radicais neutros foi mais elevado. Eosinófilos, em grande quantidade, distribuem-se por todo o espaço interglandular da mucosa; mastócitos estão presentes, porém em quantidade pouco expressiva.

PALAVRAS-CHAVE: histoquímica, estômago, taiassuídeos

HISTOCHEMISTRY OF THE MUCOUS MEMBRANE OF THE BLIND SACKS OF THE STOMACH OF THE WHITE-LIPPED PECCARY (*Tayassu pecari* Link, 1795) AND COLLARED PECCARI (*Tayassu tajacu* Linnaeus, 1758)

CAVALCANTE FILHO¹, M.F.; MIGLINO², M.A.; MACHADO³, G.V.; BEVILACQUA⁴, E.M. Histochemistry of the mucous membrane of the blind sacks of the stomach of the white-lipped peccary (*Tayassu pecari* Link, 1795) and collared peccary (*Tayassu tajacu* Linnaeus, 1758). *Arq. ciên. vet. zool. UNIPAR*, 4(2), p. 137-145, 2001.

ABSTRACT: Ten tayassuidae were studied, five white lipped peccaries (*Tayassu pecari*) - three males and two females, youngs, aged six to eight months - and five collared peccaries (*Tayassu tajacu*) - four males and one female, adults. After the sacrifice of the animals the stomach was removed, emptied and the cavities were washed, and collected samples of the walls, seeking the technical procedures for histochemical analysis. The histochemical tests allowed to evidence the presence of neutral glicosaminoglicanos and carboxilated acid radicals, in the mucous membrane of the blind sacks of the stomach. The presence of the radicals vic-glicol (neutral) was confirmed by the negative results by the Toluidin Blue (ATTN) and Alcian

¹ Médico veterinário, Mestre, Prof. Assistente do Departamento de Morfofisiologia – CCA/UFPI – R. Major Sebastião Saraiva, 1545 – 64056-530 – Teresina – PI - Brasil.

² Médica veterinária, Doutora, Profa. Titular da FMVZ/USP

³ Médico veterinário, Doutor, Prof. do Depart. de Anatomia – SCB/UFPR – Pesquisador associado ao IPEAC – Universidade Paranaense

⁴ Instituto de Ciências Biomédicas, Departamento de Histologia e Embriologia - USP

Blue (AB) colors methods, in low pH (ATTN pH 1.5 and AB pH 0.5). The glicogen presence was not evidenced in the mucous membrane of the stomach of these species. Likewise, it was verified that radicals vic-glicol (neutral) the acid carboxilated radicals are associated, in the mucines, and the neutral radicals was higher. Eosinophilus in great amount are distributed by the interglandular space of the mucous membrane, and mastocitos are rarely present.

KEY-WORD: histochemistry, stomach, *Taiassuidae*

HISTOQUÍMICA DE LA MEMBRANA MUCOSA DE LOS SACOS CIEGOS DEL ESTÓMAGO DEL PECARI LABIADO (*Tayassu pecari* Link, 1795) Y DEL PECARI DE COLLAR (*Tayassu tajacu* Linnaeus, 1758)

CAVALCANTE FILHO, M.F.; MIGLINO, M.A.; MACHADO, G.V.; BEVILACQUA, E.M. Histoquímica de la membrana mucosa de los sacos ciegos del estómago del pecari labiado (*Tayassu pecari* Link, 1795) y del pecari de collar (*Tayassu tajacu* Linnaeus, 1758). *Arq. ciên. vet zool. UNIPAR*, 4(2), p.137-145, 2001.

RESUMEN: Diez unidades de *Taiassuidae* fueran estudiadas, siendo cinco pecari labiados (*Tayassu pecari*) – tres varones y dos hembras, jovens, con las edades entre seis e ocho meses - y cinco pecari de collar (*Tayassu tajacu*) - quatro varones y una hembra, adultos. Después del sacrificio de los animales, su estómago fue cuidadosamente alejado, vaciado y lavado sus cavidades, y reunido muestras de sus paredes, buscando los procedimientos técnicos para el análisis histoquímica. Las pruebas histoquímicas permitieron evidenciar la presencia de glicosaminoglicanos neutros y radicales ácidos carbocilados, en la membrana mucosa de los sacos ciegos del estómago. La presencia de los radicales vic-glicol (neutros) era inveterado delante de los resultados negativos a las coloraciones de Toluidin Blue (ATTN) y Alcian Blue (AB), en los niveles de pH bajo (ATTN pH 1.5 y AB pH 0.5). La presencia del glicógeno no se evidenció en la membrana mucosa del estómago destas especies. Igualmente, fue verificado que los radicales vic-glicol (neutros) y los radicales ácidos carbocilados están asociados, en las mucinas, y el tenor de radicales neutros era más alto. Eosinofilos en gran cantidad son distribuídos por todo los espacios interglandulares de la membrana mucosa, y mastocitos están presentes, sin embargo en una cantidad pequeña.

PALABRAS-CLAVE: histoquímica, estómago, *Taiassuidae*

Introdução

O queixada e o cateto são artiodáctilos da família *Taiassuidae* que, juntamente com as Famílias *Suidae* e *Hippopotamidae*, compõem a sub-ordem Suína (SIMPSON, 1945; HALTENARTH, 1963). São artiodáctilos não ruminantes popularmente conhecidos no Brasil como “Porcos-do-Mato” (BOEVER, 1986). São onívoros e podem manifestar verdadeiro instinto predador, especialmente os queixadas, que se aproximam silenciosamente de uma vítima e atacam-na em bando, hábito alimentar esse que lhe impetuou a classificação de onívoro predador (CHIVERS & LANGER, 1994).

O estômago do queixada (*Tayassu pecari*) e do cateto (*Tayassu tajacu*) é do tipo com-

posto, pois é constituído de quatro compartimentos distintos, revestidos por dois tipos de epitélios. Aqueles compartimentos são a bolsa gástrica, os sacos ciegos cranioventral e caudodorsal e o compartimento direito (LANGER, 1978; CAVALCANTE FILHO *et al.*, 1998).

Os sacos ciegos cranioventral e caudodorsal e sua área de junção, bem como o compartimento direito, encontram-se revestidos por uma mucosa rica em glândulas (DULZETTO, 1968; LANGER, 1978; TAMATE & YAMADA, 1983; CAVALCANTE FILHO *et al.*, 1998). Os sacos ciegos apresentam-se como as maiores diferenças morfológicas do estômago, especialmente quando comparados ao estômago de outros porcos selvagens e ao do porco doméstico. A mucosa destas câmaras e da área de junção que os

conecta se encontra forrada por epitélio simples cilíndrico, cujas células possuem núcleos grandes e ovóides e citoplasma com granulações, concentradas na área supra-nuclear, comuns às células produtoras de muco. A lâmina própria da mucosa destes compartimentos contém uma grande variedade de células e inúmeras glândulas gástricas do tipo tubular simples (CAVALCANTE FILHO *et al.*, 1998).

O presente trabalho objetiva elucidar a natureza química da secreção da mucosa dos sacos cegos do estômago do queixada e do cateto e, comparando à literatura referente ao assunto, oferecer subsídios à pesquisa, no campo da nutrição e, por conseguinte, contribuir com as ciências morfológicas, em particular com a morfologia comparada do estômago.

Material e Métodos

Foram utilizados dez exemplares de taitassuídeos, sendo cinco queixadas (*Tayassu pecari*), três machos e duas fêmeas, com idade entre seis e oito meses, e cinco catetos (*Tayassu tajacu*), sendo quatro machos e uma fêmea, adultos. Animais esses obtidos em criadouro autorizado situado no Município de Quedas do Iguaçu, Estado do Paraná.

Após a eutanásia dos animais e remoção do seu estômago, submetem-se esses órgãos aos procedimentos de abertura, esvaziamento e lavagem de suas câmaras, em seguida colheram-se amostras teciduais de suas paredes, visando submetê-las aos seguintes métodos de pesquisa histoquímica dos glicosaminoglicanos:

1) Métodos cujas reações estão ligadas à presença do grupo glicosaminoglicanos neutros:

a) Ácido Periódico de Schiff (PAS), segundo McMANUS (1946);

b) Ácido Periódico de Schiff (PAS), após a ação de amilase salivar, de acordo com LISON (1960).

2) Métodos cujas reações estão ligadas à presença de grupos glicosaminoglicanos ácidos carboxilados:

a) Metacromasia, pelo Azul de Toluidina tamponado em pH 5,6, segundo LANDSMEER (1951) e LISON (1960);

b) Método do Alcian Blue pH 2,5, segundo LISON (1960).

3) Métodos realizados para distinção entre grupos glicosaminoglicanos ácidos carboxilados e sulfatados:

a) Método da metacromasia tamponada pelo Azul de Toluidina em pH 5,6 e 1,7 (para a distinção de grupos eletronegativos), de acordo com LANDSMEER (1951), modificado por LISON (1960);

b) Método de Alcian Blue a pH 2,5, segundo LISON (1960), e em pH 0,5, de acordo com LEV & SPICER (1964).

4) Método combinado para a evidênciação conjunta de glicosaminoglicanos ácidos e neutros:

a) Alcian Blue em pH 2,5, seguido do PAS, segundo VIALLI (1955).

Resultados

Os resultados das reações histoquímicas foram agrupados em tabelas que contêm dados relativos à distribuição e evidênciação dos glicosaminoglicanos. Nas tabelas, as reações estão correlacionadas com os tipos celulares de revestimento e das glândulas ali presentes, face à metodologia empregada. A intensidade das reações foi representada por cruzes.

As células superficiais de revestimento da mucosa dos sacos cegos e da sua área de junção, do estômago dos queixadas e catetos, estão organizadas em camadas simples e se apresentam de forma colunar alta, contendo núcleos grandes e alongados. Na submucosa encontram-se glândulas tubulares retas, que se abrem, geralmente, em uma única cripta gástrica (Fig. 01).

Destacam-se na lâmina própria células de citoplasma amplo, exibindo grânulos muito bem evidenciados pela coloração de hematoxilina-eosina. Tais células distribuem-se por toda a mucosa, em número bastante expressivo e foram identificadas como eosinófilos (Fig. 01). Os mastócitos, por sua vez, são escassos e revelam um citoplasma pardo-avermelhado, em contraste com a cor azul predominante nos outros elementos do tecido vizinho, diante da coloração à base de Azul de Toluidina (Fig. 01). A lâmina própria é rica em vasos, que na porção mais profunda são calibrosos e se ramificam, invadindo a mucosa até bem próximo ao epitélio, porém não constituem redes em torno das criptas gástricas.

Tabela 1 - Evidenciação e distribuição dos glicosaminoglicanos na mucosa dos sacos cegos do estômago do queixada (*Tayassu pecari*). São Paulo, 2000

Reações	Saco Cego Cranioventral (Tipos celulares)*				Saco Cego Caudodorsal (Tipos celulares)*			
	CSR	CI	CC	CA	CRS	CI	CC	CA
PAS	++++	++++	+++	++++/++	++	++++	+	+
Alcian Blue pH 2,5	+++/ ++++	++++/ +++	++/ +	-	++++/ +++	++++/ +++	++/-	-
Alcian Blue pH 0,5	-	-	-	-	-	-	-	-
Azul Toluidina pH 5,6	+/-	-	+/-	+/-	+/-	-	+/-	+/-
Azul Toluidina pH 1,5	-	-	-	-	-	-	-	-
Alcian Blue pH 2,5 + PAS	AB++	AB-	AB-	AB-	AB++	AB-	AB-	AB-
Amilase +PAS	PAS++++	PAS+++	PAS+++	PAS+++	PAS++++	PAS+++	PAS+++	PAS+++
	++++	++++	+++	++++	++++	++++	+++	++++

Tipos Celulares:
 CSR = célula superficial de revestimento
 CI = célula da cripta gástrica
 CC = célula do colo da glândula
 CA = célula do adenômero (base glandular)

Leitura da Reação:
 ++++ = positividade intensa
 +++ = positividade forte
 ++ = positividade média
 + = positividade fraca

- = negativo

Reações:
 PAS = Ácido Periódico de Schiff; AT = Azul de Toluidina; AB = Alcian Blue

Tabela 2 - Distribuição e evidenciação dos glicosaminoglicanos na mucosa dos sacos cegos do estômago do cateto (*Tayassu tajacu*). São Paulo, 2000

Reações	Saco Cego Cranioventral (Tipos Celulares)				Saco Cego Caudodorsal (Tipos Celulares)			
	CSR	CI	CC	CA	CSR	CI	CC	CA
PAS	+	-	+/-	++	++	++++	+	+
Alcian Blue pH 2,5	++++/ +++	+++/ ++	+/-	+/-	+++/ +++	+++	+/-	-
Alcian Blue pH 0,5	-	-	-	-	-	-	-	-
Azul Toluidina pH 5,6	+/-	+/-	-	-/+	+/-	-	+/-	+/-
Azul Toluidina pH 1,5	-	-	-	-	-	-	-	-
Alcian Blue pH 2,5 + PAS	AB+++	AB-	AB-	AB-	AB++	AB-	AB-	AB-
Amilase + PAS	PAS++++	PAS+++	PAS+++	PAS+++	PAS++	PAS++	PAS++	PAS++
	+	++++	++++	++++	++++	++++	+++	++++

Tipos Celulares:
 CSR = célula superficial de revestimento
 CI = célula da cripta gástrica
 CC = célula do colo da glândula
 CA = célula do adenômero (base glandular)

Leitura da Reação:
 ++++ = positividade intensa
 +++ = positividade forte
 ++ = positividade média
 + = positividade fraca

- = negativo

Reações:
 PAS = Ácido Periódico de Schiff; AT = Azul de Toluidina; AB = Alcian Blue

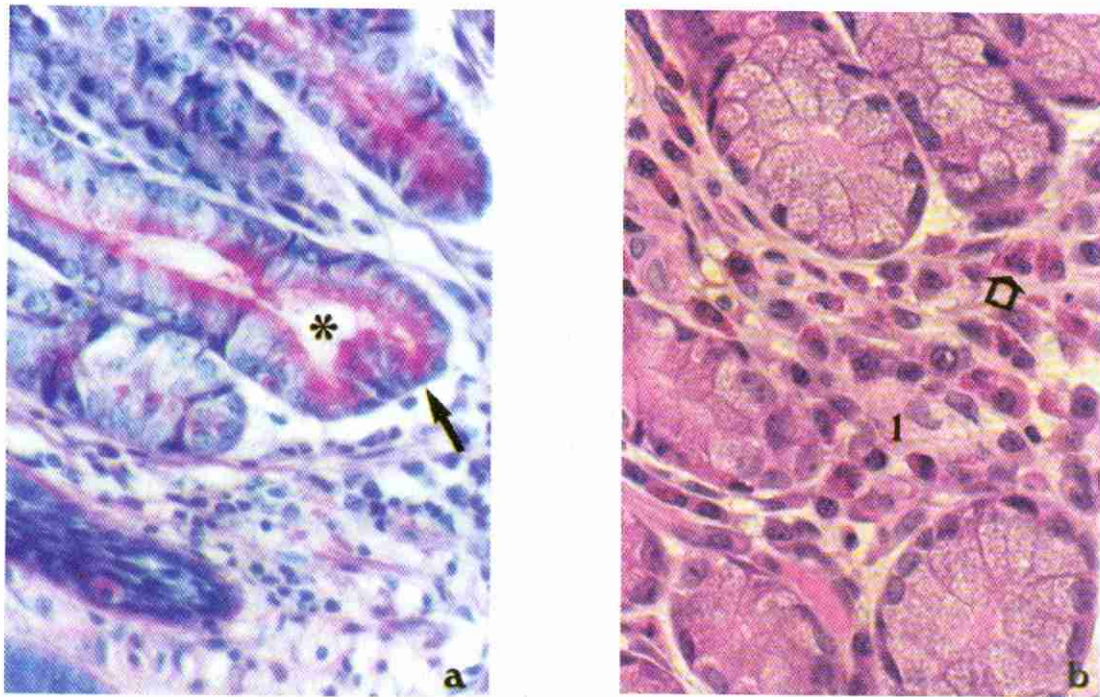


Figura 01- Fotomicrografias da mucosa (corte transversal) do saco cego cranioventral do estômago do cateto (*Tayassu tajacu*), macho, adulto. Destaca-se, em 1a, a porção secretora das glândulas gástricas (*), cujas células (→) mostram-se cúbicas, com núcleos arredondados e basais. Notam-se no interior destas células, granulações citoplasmáticas, reagentes ao PAS, agrupadas na sua porção apical. Em 1b, evidencia-se a pluricelularidade da lâmina própria (l), em especial os eosinófilos, ricos em granulações citoplasmáticas (→), abundantes na mucosa do saco cego cranioventral

1a - Método da Amilase - PAS, aumento 880 X;

1b - Método da coloração Azul de Toluidina - Fluoxina, aumento 880 X.

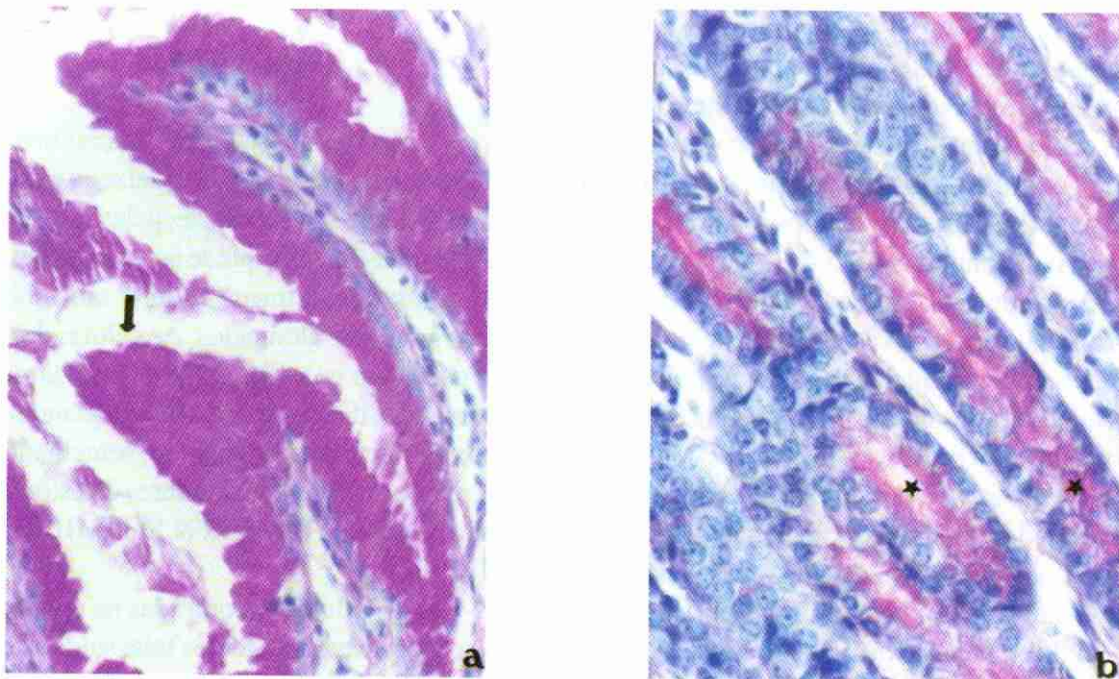


Figura 02 - Fotomicrografias da mucosa (corte transversal) do saco cego cranioventral do estômago do queixada (*Tayassu pecari*), macho adulto. Destaca-se, em 2a, a positividade intensa (PAS +++++), corando de vermelho vivo as células superficiais de revestimento (→), pela reação com radicais neutros, ali presentes. Nas células secretoras das glândulas (*), destacadas em 2b, a reação ao periodato é de positividade forte ou média, na porção apical da célula.

2a - Método PAS, aumento 880 X.

2b - Método Amilase - PAS, aumento 880 X.

A análise dos resultados constantes nas Tabelas 1 e 2 permite evidenciar glicosaminoglicanos neutros e radicais ácidos carboxilados na mucosa dos sacos cegos do estômago, das espécies estudadas.

Os radicais glicosaminoglicanos neutros foram comprovados pela positividade do PAS e do PAS após tratamento prévio pela amilase. As células superficiais de revestimento e as que preenchem as criptas gástricas reagiram mais intensamente (PAS++++), pois coram-se de vermelho vivo (Fig. 2, 2a). As células do colo das glândulas produzem uma reação forte (PAS+++), porém a reação das células do adênomo é de positividade forte (PAS+++), a média (PAS++) e, especialmente na região do saco cego cranioventral (Fig. 2, 2b). Ocorreu que em alguns casos houve uma reação do tipo fraca ao periodato, nas células da base da glândula.

A presença dos radicais neutros é confirmada pelos resultados negativos frente aos corantes Azul de Toluidina e Alcian Blue, em níveis de pH baixos (AT pH 1,5 e AB pH 0,5). Após tratamento pela amilase, seguido de PAS, não foi evidenciada a presença de glicogênio na mucosa dos sacos cegos do estômago destas espécies.

Os radicais ácidos carboxilados foram igualmente detectados (Tab. 1). Esses radicais tiveram suas positivities evidenciadas quando da aplicação, em secções seriadas de tecidos, de corantes básicos e ácidos, em níveis elevados de pH (AB 2,5 e AT 5,6), e confirmados, principalmente, pela sua forte alcianofilia. Aqui, os tecidos reagiram fracamente ao Azul Toluidina, pH 5,6.

A presença dos radicais ácidos carboxilados foi bastante expressiva nas células superficiais de revestimento e naquelas das criptas, pois a reação foi intensa frente ao AB, pH 2,5 (Tab. 02) e sua negatividade ao AB pH 0,5, fatos esses confirmados pelas secções seriadas dos sacos cegos cranioventral e caudodorsal. A reação negativa também foi confirmada pela passagem dessas mesmas secções em Azul de Toluidina, pH 1,5 (Tab. 02).

A diferenciação de radicais ácidos sulfatados não foi registrada, fato confirmado pela reação negativa das células epiteliais, quando coradas pelo AT e AB, em níveis baixos de pH (Tab. 01).

Outrossim, verificou-se que radicais vic-glicol (neutros) estão associados a radicais ácidos carboxilados nas mucinas, sendo que o teor de radicais neutros, demonstrado pela intensidade e área de atu-

ação do corante, é bem maior que o de radicais carboxilados. Aferições estas permitidas pela associação das técnicas de coloração, como o PAS e o AB pH 2,5.

As células superficiais de revestimento e as células das criptas gástricas reagiram fortemente ao Alcian Blue pH 2,5 (AB ++++) e, no mesmo corte, intensamente ao ácido periódico de Schiff (PAS +++) (Tab. 01), revelando uma tonalidade púrpura ou violácea, o que denota a presença da associação de glicosaminoglicanos neutros e radicais ácidos carboxilados, a este nível.

Quando se comparam os dados encontrados para as células epiteliais de revestimento e aqueles para as células das glândulas, após o uso desta técnica (AB + PAS), verifica-se que as reações observadas nestas últimas, conferem uma tonalidade vermelho vivo e forte positividade, frente à violácea e de intensa positividade das primeiras. Este fato é calcado na reação positiva das células glandulares ao periodato, unicamente; ao passo que a reação positiva à associação de radicais neutros e ácidos ficou restrita ao nível superficial da mucosa. Os dois compartimentos gástricos, sacos cegos, do queixada, envolvidos neste estudo, reagiram de forma semelhante.

Discussão

A mucosa dos sacos cegos, cranioventral e caudodorsal, do estômago do queixada e do cateto é constituída, em sua superfície, pelas células superficiais de revestimento, que se organizam em camadas simples, com a forma colunar alta, contendo núcleos grandes e alongados. As células do adênomo glandular constituem-se de base larga e um ápice estreito, dirigido para o lúmen glandular. Esses comportamentos apresentam semelhança com o que se nota nas áreas glandulares do estômago do camelo, segundo HANSER & SCHMIDT-NIELSEN (1957).

As glândulas encontradas na mucosa dos sacos cegos do estômago dos taiassuídeos examinados nesta pesquisa, apresentaram-se do tipo tubular simples retas, separadas por uma grande quantidade de tecido conjuntivo, à semelhança das glândulas pilóricas do “estômago posterior” (correspondente ao termo Compartimento Direito – CAVALCANTE FILHO *et al.*, 1998), relatadas em cateotos, por TAMATE & YAMADA (1983); assim

como à semelhança das glândulas pilóricas do estômago de camelos, segundo DOUGBAG & BERG (1981). Exceção se faz, no entanto, quanto à parte terminal de tais glândulas pois, nos presentes achados, elas terminam retas, porém de forma espiral nos catetos citados por TAMATE & YAMADA (1983) e de forma piramidal nos camelos, conforme citado por DOUGBAG & BERG (1981).

Todos esses tipos celulares apresentam aspecto granuloso em seu citoplasma, revelado ao microscópio óptico, pela coloração de HE e por variados métodos de coloração de grânulos. Aqueles grânulos que preenchem a porção supranuclear das células superficiais de revestimento, foram evidenciados através da reação ao PAS (ácido periódico de Schiff), tais quais os achados de SLOOS (1954), que descreveu estas mesmas células na mucosa do estômago de suínos, além dos de DOUGBAG & BERG (1981), nas glândulas pilóricas do estômago dos camelos, ambas possuidoras de grânulos PAS-positivos em seus citoplasmas. A análise conjunta dos resultados da pesquisa no cateto e no queixada, revelou muitas semelhanças entre as duas espécies, salvo alguns detalhes. Foi detectada a presença de glicosaminoglicanos neutros, comprovada pelo teste de PAS, seguido ou não da prova da amilase salivar, revelada pela cor vermelha, com maior ou menor intensidade, nos tecidos pesquisados. A presença de glicosaminoglicanos ácidos carboxilados (sendo o mais comum a sialomucina) foi caracterizada pela reação positiva ao AB pH 2,5 e ao AT pH 5,6, especialmente, devido à intensa alcianofilia, revelada pela cor azul dos tecidos envolvidos.

Os presentes achados, quanto à participação de substâncias ácidas, são coincidentes com os de SUZUKI *et al.* (1987), quando registraram mucosubstâncias ácidas (sialomucinas) na mucosa gástrica de catetos, cervídeos, hipopótamo e, predominantemente, nos cavalos. Os autores justificam tal comportamento por serem essas espécies herbívoras, ou onívoras com forte tendência a ser herbívoras, e que a presença de mucosubstâncias ácidas, em muitas delas, está correlacionada com a alimentação em seu habitat; exemplo no qual enquadraram-se os catetos e queixadas.

Os autores citados acima registraram, de modo comparativo, a presença de tais substâncias nos diferentes níveis da mucosa gástrica daquelas espécies, o que permite associar a presença de áci-

dos carboxilados às reações alcianofílicas. Entretanto, nos catetos e queixadas, as células superficiais de revestimento e as células das criptas gástricas foram as únicas da mucosa dos sacos cegos do estômago, que reagiram intensamente ao AB pH 2,5. Ao mesmo tempo, a ausência de glicosaminoglicanos ácidos sulfatados aqui registrada, tal qual confirmada para os ruminantes, de acordo com SUZUKI *et al.* (1987), contrasta com os dados dos mesmos autores, para a mucosa do cateto, assim como para as células superficiais de revestimento da mucosa pilórica e para as células das criptas gástricas, dessa região e da fúndica, no estômago do hipopótamo.

Em prosseguimento, ressalta-se que os achados de SLOOS (1954) e ROY (1974), que pesquisaram a mucosa do estômago de suínos domésticos, de RAY (1970), que estudou o rúmen do ovino e, finalmente, os dados compilados por FEITOSA (1972), referentes ao duodeno de ovinos, são similares aos atuais achados, no que se refere à presença de glicosaminoglicanos neutros e ácidos nas células superficiais de revestimento e naquelas das criptas gástricas.

Quanto ao comportamento das células próprias das glândulas, ROY (1974) demonstrou a presença de glicosaminoglicanos neutros e ácidos carboxilados nas células do colo e da base das glândulas fúndicas, na mucosa do estômago de suínos, sendo que apenas a primeira substância foi registrada a este nível, nas glândulas dos sacos cegos do cateto e do queixada ora pesquisados.

Por outro lado, as informações de IMAI *et al.* (1988), para os suínos domésticos, são coincidentes com os atuais achados nos catetos e queixadas, porém, em ambas as pesquisas, glicosaminoglicanos ácidos, de positividade fraca a forte, são encontrados na porção superficial da mucosa e das próprias glândulas, enquanto que os glicosaminoglicanos neutros são encontrados ao longo dessas glândulas. Entretanto, a afirmação daqueles autores de que as glândulas cárdicas, pesquisadas no suíno, não são consideradas glândulas mucosas simples, e cuja função principal é a de secreção de pepsinogênio, se distancia do que aqui registra-se para as glândulas dos sacos cegos de ambas as espécies estudadas, uma vez que não foram encontradas células para a produção de tal substância.

Desponta portanto mais conveniente comparar as secreções dos sacos cegos aqui pesquisa-

dos, com aquelas secreções descritas por HANSEN & SCHMIDT-NIELSON (1957), no estômago de camelos que, segundo os autores, eram secretadas pela *areae glandulosae ruminis*, ou áreas de água, ou ainda sacos ou células d'água. A digestão dos ruminantes, comentam esses mesmos autores, requer uma grande quantidade de fluido e a secreção das glândulas de tais áreas, aumenta ou colabora com a função dos fluidos salivares, para hidratar o alimento e prover um ambiente favorável à sobrevivência dos microorganismos da fermentação.

As informações de MACHADO (2000) sobre resultados preliminares a respeito da morfologia das glândulas salivares de catetos e queixadas, reforçam a intenção de qualificar as secreções dos sacos cegos do estômago dessas espécies, pois, segundo aquele autor, as glândulas salivares parótidas, mandibulares e sublinguais desses duas espécies, são de volume pouco expressivo e se apresentam como unidades difusas, evidenciando enormes contrastes com as mesmas estruturas em suínos, reveladas por SLOOS (1954).

Some-se aos fatos supra a má oclusão dentária, ou intercuspidação, característica dos taiassuídeos, que não permite uma adequada mastigação. O bolo alimentar não permanece por muito tempo na boca, pois o animal faz uma deglutição rápida, motivada pela competição que há entre os elementos do grupo e também pela necessidade dos deslocamentos rápidos, enquanto coletam alimentos, para não serem surpreendidos por predadores naturais.

A pouca eficiência do aparelho mastigatório dos taiassuídeos parece estar associada ao pequeno desenvolvimento das suas glândulas salivares. Desta forma, o alimento alcança o estômago bastante desidratado, o que motiva a secreção de fluidos pelas células glandulares dos sacos cegos e área de junção desses sacos, ocorrendo assim um tipo de fisiologia compensatória.

Confrontando-se aos aspectos da submucosa dos órgãos estudados, destacam-se aqui as características citológicas dos eosinófilos, como células de citoplasma amplo, irregular, totalmente preenchido por grânulos metacromáticos. São grânulos arredondados, de tamanhos variados e bem evidenciados pelo HE. Tais células distribuem-se por toda a extensão da mucosa e em número bastante expressivo. Elas reúnem características similares aos

eosinófilos dos bovinos, descritos por BANKS (1992) que, segundo o autor, são preenchidos por grânulos pequenos, arredondados e de coloração avermelhada. Nos bovinos, continua o autor, esses grânulos preenchem todo o citoplasma e cobrem o núcleo, fato que os diferenciam daqueles descritos na mucosa gástrica dos catetos e queixadas, pois, nestes animais, os grânulos não recobrem o núcleo da referida célula.

Conclusões

Os resultados obtidos, frente à metodologia utilizada neste estudo, referentes aos aspectos histoquímicos da mucosa dos sacos cegos do estômago do queixada (*Tayassu pecari*) e do cateto (*Tayassu tajacu*), permitem que:

a) a mucosa dos aludidos compartimentos é revestida por epitélio cujas células apresentam-se colunares altas, organizadas em camada única, positivas ao periodado (PAS) e ao Alcian Blue (AB) pH 2,5, reações essas que indicam a presença de glicosaminoglicanos neutros e ácidos carboxilados; essas substâncias são mucoproteínas e sialomucinas, glicosaminoglicanos utilizados como camada protetora dos tecidos da mucosa gástrica, porém acrescidas ao alimento ali contido.

b) os glicosaminoglicanos ácidos sulfatados e glicogênio estão ausentes em todos os diferentes estratos ou grupos celulares da mucosa gástrica.

c) as secreções dos sacos cegos do estômago do cateto e do queixada são fluidos necessários à compensação da baixa produção de saliva desses animais, frente ao pequeno desenvolvimento das suas glândulas salivares, colaborando ainda para o controle do pH do estômago.

Referências

- BANKS, W.J. *Histologia veterinária aplicada*. 2 ed. São Paulo: Manole, 1992. p. 197 – 198, 449-445.
- BOEVER, W. J. Artiodactylid Identification. In: FOWLER, M. E. *Zoo & wild animal medicine*. 2 ed. Philadelphia: W. B. Saunders, 1986. p. 940.
- CAVALCANTE-FILHO, M. F.; MIGLINO, M.A.; BEVILACQUA, E.; MACHADO, G.V. Morphology of the stomach of the white-lipped peccary (*Tayassu pecari*) and of the collared peccary (*Tayassu tajacu*). *Brazilian Journal of Morphological Science*. v. 15, n. 2, p. 23 - 27. 1998.
- CHIVERS, D. J; LANGER, P.; The digestive system in mammals: Food, form and functions. Philadelphia: W. B. Saunders Com-

- pany, 1994. p. 74 – 83.
- DOUGBAG, A S.; BERG, R. Histological and histochemical studies on the pyloric mucosa of the camel's stomach (*Camelus dromedarius*). *Anatomia-Histologia-Embryologia*, v. 10, n. 2, p. 187 – 192. 1981.
- DULZETTO, F. *Anatomia comparata del vertebrati*. Bologna: Calderini, 1968. v. 2, p. 1736, 1739-42.
- FEITOSA, D. F. M. Contribuição ao estudo da histoquímica de mucopolissacarídeos em glândulas duodenais (de Brünner) e células caliciformes de *Ovis aries*. Recife, 1972. 102 p. Dissertação (Mestrado) - Instituto de Ciências Biológicas, Universidade Federal Rural de Pernambuco.
- HALTERNARTH, 1963 *apud* LANGER, P. 1978, p. 42-59.
- HANSER, A.; SCHIMIDT-NIELSEN, K. On the stomach of the camel with special reference to the structure of its mucous membrane. *Acta Anatomica*, v. 31, p. 353 – 375. 1957.
- IMAI, M.; SHIBATA, T.; MORIGUCHI, K. Do the cardiac exist? The swine. *Okajimas Folia Anat. Jpn*, v. 65, n. 1, p. 19-28, 1988.
- LANDSMEER, 1951 *apud* LISON, L. 1960, p. 124.
- LANGER, P. Anatomy of the stomach of the collared peccary, *Dicotyles tajacu* (L., 1758) (Artiodactyla: Mammalia). *Z. Säugetierkunde*, v. 43, p. 42-59, 1978.
- LEV, R.; SPICER, S. S. Specific staining of sulphate groups with Alcian Blue at low pH. *The Journal of Histochemistry and Cytochemistry*, v. 12, n. 1, p. 213- 215, 1964.
- LISON, L. *Histochimie et citochimie animales. Principes et méthodes*. 3 ed. Paris: Gauthiers Vilars. V. 2, p. 124, 1960.
- MACHADO, G.V. Comunicação pessoal. 2000. Caixa postal 54 – Palotina – PR – Brasil.
- McMANUS, J. F. A. Histological demonstration of mucin after periodic acid. *Nature*, v. 158, n. 202, 1946.
- RAY, C. H. Ultrastructure of ovine ruminal epithelium and localization of sodium in the tissue. *J. Ultrastructure Research*, v. 30, p. 385-401, 1970.
- ROY, M.K. Some observations on the fundic glands of the stomach of *Sus scrofa domestica* L., with special reference to the fine structures of the chief in parietal cells. *Indian J. Anim. Sci*, v. 44, n. 11, p. 869-875, 1974.
- SIMPSON, G.G. The principles of classifications and a classification of mammals. *Bull. Am. Nat. Hist*, v 85, p 345-350, 1945.
- SLOOS, M. W. The microscopic anatomy of the digestive tract in *Sus scrofa domestica*. *Am. J. Vet. Res*, n. 15, p. 578-593, 1954.
- SUZUKI, K.; NAGAI, H.; TAMATE, H. Mucosubstances histochemistry of the gastric mucosa in ungulates. *Japanese Journal of Zootechnical Science*, v. 58, n. 12, p. 1017-1023, 1987.
- TAMATE, H.; YAMADA, J. Histological and immunocytochemical observations of the hindstomach of the collared peccary, *Dicotyles tajacu* (*Tayassuidae*). *Jpn. Vet. Sci*, v. 45, n. 5, p. 547-559, 1983.
- VIALLI, M. Técnica per l'uso contemporaneo in istochemica dell'alcian blue e della reazione di Hoteh-kiss. *Arch. Zool. Ital.*, n. 40, p. 399-407. 1955.

Recebido para publicação em 17/10/00.

Received for publication on 17 October 2000.

Recebido para publicación en 17/10/00.

Accepted for publication on 15 March 2001.

Accepted for publication on 15 March 2001.

Accepto para publicación en 15/03/2001.