

ORIGEM E DISTRIBUIÇÃO DA ARTÉRIA CELÍACA EM AVES *Gallus gallus* (MATRIZES DE CORTE - LINHAGEM Label Rouge)

Danylla Oliveira Perissotto
 Frederico Ozanan Carneiro e Silva
 Renato Souto Severino
 Sérgio Salazar Drummond

PERISSOTTO¹, D.O.; SILVA², F.O.C.; SEVERINO³, R.S.; DRUMMOND⁴, S.S. Origem e distribuição da artéria celíaca em aves *Gallus gallus* (matrizes de corte – linhagem Label Rouge). *Arq. ciên. vet. zool. UNIPAR*, 4(2), p.155-161, 2001.

RESUMO: Estudou-se em 30 exemplares de *Gallus gallus*, da linhagem Label rouge, a origem, ordenação e distribuição da artéria celíaca. As aves tiveram seu sistema arterial injetado com solução aquosa corada de “Neoprene Látex 450” a 50% e foram fixadas em solução aquosa de formol a 10%. Posteriormente, realizou-se a dissecação da cavidade celomática das aves e elaboração de esquemas individuais. Os resultados obtidos permitiram concluir que: a artéria celíaca e seus ramos irrigam o esôfago, proventrículo, ventrículo, baço, fígado, vesícula biliar, pâncreas e intestinos. As frequências das artérias originadas da artéria celíaca foram as seguintes: esofágica (73,33%), proventricular dorsal (100%), gástricas (100%), esplênicas (100%), vesicular (100%), hepáticas (100%), pancreaticoduodenal (100%), ileocecal (100%) e jejunal (100%).

PALAVRAS-CHAVE: aves, linhagem Label Rouge, artéria celíaca

ORIGIN AND DISTRIBUTION OF THE ARTERY CELIAC IN BIRDS *Gallus gallus* (BROILER BREEDERS - Label Rouge LINEAGE)

PERISSOTTO, D.O.; SILVA, F.O.C.; SEVERINO, R.S.; DRUMMOND, S.S. Origin and distribution of the artery celiac in birds *Gallus gallus* (broiler breeders – Label Rouge lineage). *Arq. ciên. vet. zool. UNIPAR*, 4(2), p.155-161, 2001.

ABSTRACT: In this study stock Label rouge lineage birds were used, in order to investigate the origin, order and distribution of the celiac artery. After sacrifice, the birds arterial complex were injected whit aqueous 50% colored solution of “Neoprene Latex 450”, Then, they were fixed in 10% formaldehyde solution. Afterwards, was done the dissection and elaboration of the schemes several of the birds. With the obtained results we could conclude: the celiac artery and its branches irrigate the esophagus, proventriculus, ventriculus (gizzard), spleen, liver, gall bladder vesicle, pancreas, bowel (duodenum, proximal portion of jejunum, ileum and cecum). The frequency of the arteries come from celiac artery was: esophageic (73,33%), proventricular dorsal (100%), gastric (100%), lienal (100%), vesical (100%), hepatic (100%), pancreaticoduodenal (100%) jejunal (100%).

KEY WORDS: birds, lineage Label Rouge, celiac artery

1 Acadêmica da Faculdade de Medicina Animal da Universidade Federal de Uberlândia. Av. Benedito Palhares, 1165, ap. 202, Bairro Saraiva. Uberlândia – MG – Brasil. 38408-052. danylla@ig.com.br

2 Professor doutor da Faculdade de Medicina Animal da Universidade Federal de Uberlândia. Av. Pará, 1720, bl. 2T, Campus Umuarama, Uberlândia – MG – Brasil. 38400-902. frederico@famev.ufu.br

3 Professor doutor da Faculdade de Medicina Animal da Universidade Federal de Uberlândia. Av. Pará, 1720, bl. 2T, Campus Umuarama, Uberlândia – MG – Brasil. 38400-902. renato@famev.ufu.br

4 Professor doutor da Faculdade de Medicina Animal da Universidade Federal de Uberlândia. Av. Pará, 1720, bl. 2T, Campus Umuarama, Uberlândia – MG – Brasil. 38400-902. sergio@famev.ufu.br

ORIGEN Y DISTRIBUCIÓN DE LA ARTERIA CELIACA EN AVES *Gallus gallus* (MATRICES DE CORTE - LIÑAJE Label rouge).

PERISSOTTO, D.O.; SILVA, F.O.C.; SEVERINO, R.S.; DRUMMOND, S.S. Origen y distribución de la artéria celiaca en aves *Gallus gallus* (matrices de corte – liñaje Label Rouge. *Arq. ciên. vet. zool. UNIPAR*, 4(2), p.155-161, 2001.

RESUMEN: Se han estudiado en 30 ejemplares de *Gallus gallus*, del liñaje Label rouge, la origen, ordenación y distribución de la arteria celiaca. Las aves tuvieron su sistema arterial injetado con solución acuosa de “Neoprene Latex 450”, con coloración al 50 % fijada en solución acuosa de formol al 10 %. Posteriormente se ha realizado la desecación y elaboración de esquemas individuales de las aves. Los resultados obtenidos nos han permitido concluir que la arteria celiaca y sus ramos han irrigado: esofago, pro-ventriculo, ventriculo, bazo, hígado, vesicula biliar, pancreas e intestino. Las frecuencias de las arterias originadas de la arteria celiaca fuerom las siguientes: esofagica (73,33 %), pro-ventricular dorsal (100 %), gástrica (100%), lienal (100%), vesical (100%), hepática (100%), pancreaticoduodenal (100 %), ileocecal (100 %) y jejunal (100%).

PALABRAS-CLAVE: aves, liñaje Label rouge, arteria celiaca

Introdução

A avicultura passou por uma verdadeira revolução nas últimas décadas e, atualmente, é um dos setores mais avançados da agropecuária em todo o mundo. Este avanço se deve, principalmente, aos esforços e à interação de avicultores, técnicos e pesquisadores, que não pouparam esforços para descobrirem novos meios para seleção, aperfeiçoamento e pureza das raças, bem como para o desenvolvimento e melhoria do plantel avícola.

A mudança dos hábitos alimentares em favor da carne branca (mais saudável, com baixo teor de gordura e excelente fonte de proteína) e o aumento demográfico foram fatores significativos que impulsionaram o avanço dessa produção. Dada à grande importância desse setor na economia é que se nota um grande investimento dos produtores na área da genética animal, procurando novas alternativas para produção, visando linhagens mais resistentes, melhor conversão alimentar, que resulte em maior produção de carne, com ganho de peso rápido e menor quantidade de ração.

Baseado nesses dados, torna-se conveniente a realização de um maior número de pesquisas nesta área. Para tanto estudou-se a origem e distribuição da artéria celiaca e seus ramos em aves de corte da linhagem Label Rouge, enfatizando-se a irrigação de órgãos do aparelho digestório por ela supridos. A importância de tal vaso para o crescimento e desenvolvimento das aves é indiscutível,

uma vez que o ganho de peso depende da boa irrigação e absorção de nutrientes, via canal alimentar.

Revisão da Literatura

BHADURI & BISWAS (1957), estudando o sistema arterial de pombos (*Columba livia Gmelin*), reportam a artéria celiaca como um grande vaso ímpar originário da aorta, no seu lado direito, que segue para o lado esquerdo da cavidade corporal, onde se distribui para o proventrículo, moela, fígado, baço, pâncreas e parte do intestino delgado. Logo após sua origem a artéria celiaca emite um pequeno ramo para a parte posterior do esôfago, dois ramos para o proventrículo e uma delgada artéria esplênica para o baço, se bifurcando em seguida em um ramo esquerdo e um direito. Do ramo esquerdo da artéria celiaca originam-se as artérias gástricas esquerda, proventricular (gástrica anterior) e a delgada artéria hepática esquerda, para o respectivo lobo hepático, terminando através de ramificações na face esquerda da moela. O ramo direito emite a artéria gástrica direita, que se curva para o lado direito, dando origem a um pequeno ramo para o baço; fornece ainda a artéria hepática direita, para o lobo direito do fígado e, por último, envia o ramo pancreaticoduodenal, este último emite um par de ramos biliares diretos, para posteriormente suprirem o duodeno e pâncreas. A artéria gástrica direita emite a artéria pancreaticoduodenal que irriga grande parte do

duodeno e pâncreas, bem como a artéria intestinal posterior para a parte posterior do intestino delgado e duodeno, terminando na face direita da moela.

SISSON & GROSSMAN (1959) citam a artéria celíaca como um ramo ímpar da aorta, a qual envia ramos para as porções glandular e muscular do estômago e parte do intestino delgado.

EDE (1965) descreve a origem da artéria celíaca como se dando na extremidade anterior da cavidade peritoneal, enviando posteriormente diversos ramos, entre eles a artéria gástrica, esplênica e ramos hepatoduodenal e gástrico direito.

SCHAWARZE & SCHRÖDER (1972) mencionam a artéria celíaca como sendo um vaso ímpar, originado da aorta, ao nível da 5ª ou 6ª costelas, emitindo aí seu primeiro ramo, o esofágico, que se divide logo a seguir em dois troncos principais, entre os quais se localiza o baço. Várias artérias gástricas são endereçadas ao proventrículo e moela, bem como as artérias hepática direita e esquerda para os respectivos lobos do fígado. Relatam ainda que a artéria celíaca se continua como artéria pancreaticoduodenal, logo após a emissão da artéria ileocecal.

NICKEL *et al.* (1977) reportam a artéria celíaca como o primeiro grande ramo ventral da aorta, emitindo, logo após sua origem, um ramo esofágico. Relatam também a emissão das artérias gástricas superior e inferior e posteriormente sua continuação como artéria gastropancreaticoduodenal; esta libera em seguida o ramo gástrico e os ramos ileocecais, continuando então como artéria pancreaticoduodenal.

BAUMEL *et al.* (1979) citam que a artéria celíaca emite as artérias esofágica e proventricular dorsal e esta emite ramos esofágicos e a artéria gástrica dorsal. Descrevem ainda a divisão da artéria celíaca em ramo direito e esquerdo. O ramo esquerdo, segundo esses autores, emite as artérias porventricular ventral, gástrica esquerda, gástrica ventral e hepática esquerda, e desta saem ramos craniais, caudais e laterais. Relatam que o ramo direito emite as artérias esplênica, hepática direita, gástrica direita, gastroduodenal, duodenal, pancreaticoduodenal, ileocecais e ileais. Os autores descrevem que da artéria hepática direita saem ramos craniais, caudais e laterais, e ainda a artéria vesicular; e que das artérias duodenais saem a artéria duodenojejunal e a artéria jejunal.

GETTY (1981) especifica sua origem como sendo da aorta descendente, em nível da 5ª costela, quando atravessa o septo oblíquo. Logo em seguida emite, em seu lado esquerdo, um ramo para o proventrículo e, finalmente, se divide em um delgado ramo esquerdo e um ramo direito mais calibroso. O ramo esquerdo envia para o lobo esquerdo do fígado a artéria hepática esquerda e para o proventrículo a artéria proventricular ventral, enquanto que o ramo direito emite as artérias esplênica e hepática direita, esta se dividindo em um ramo hepático médio e um ramo cístico. Logo após a emissão da artéria hepática direita, o autor descreve a origem da artéria gástrica direita e, partindo desta, a artéria gastroduodenal; continuando a partir daí, como artéria pancreaticoduodenal. Da região proximal da artéria pancreaticoduodenal surge uma ou mais artérias ileocecais.

SILVA *et al.* (1996), estudando aves da Linhagem Ross, relatam que a artéria celíaca e seus ramos irrigam o proventrículo, moela, fígado, baço, vesícula biliar, pâncreas e intestino. Descrevem ainda que a artéria celíaca emite as artérias esofágicas, proventricular, gástrica dorsal e ventral, esplênicas, vesicular, hepática direita e esquerda, pancreaticoduodenal, ileocecal, jejunal e cárdica.

Material e Métodos

Utilizaram-se 30 exemplares machos e fêmeas de *Gallus gallus* da linhagem Label rouge, com aproximadamente 12 semanas de idade. Para a visualização dos vasos, as aves tiveram o seu sistema vascular arterial injetado com solução corada de Neoprene Látex 450, a 50 %, via artéria isquiática. Em seguida foram fixadas em solução aquosa de formol a 10% e acomodadas em recipientes adequados.

Os exemplares tiveram seu sistema arterial dissecado e, quando necessário, utilizou-se uma lupa monocular do tipo Wild (10X).

Paralelamente às dissecações foram confeccionados desenhos esquemáticos (figura 1) onde se registraram a origem, o número, a ordenação e a distribuição da artéria celíaca e seus ramos.

Confeccionaram-se ainda fotografias de alguns exemplares para documentação e ilustração dos resultados (figura 2).

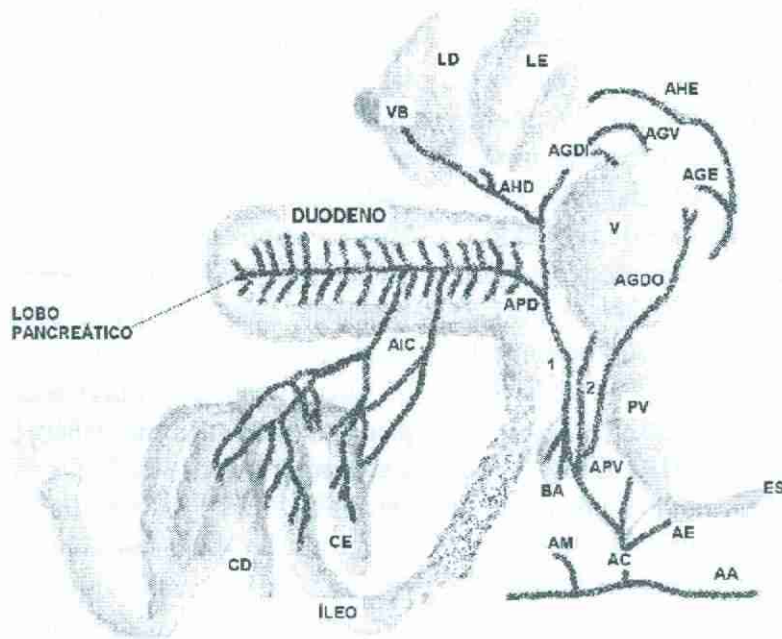


Figura 1 - Esquema geral da artéria celíica, seus ramos e distribuição em aves (*Gallus gallus*) da linhagem Label Rouge. Uberlândia, 2001

Legenda:

- A – Aorta
- AM – Artéria Mesentérica Cranial
- AC – Artéria Celíica
- AE – Artéria Esofágica
- APV – Artéria Proventricular Dorsal
- 1 – Ramo Direito da Artéria Celíica
- 2 – Ramo Esquerdo da Artéria Celíica
- AGDO - A. Gástrica Dorsal
- AGDI – A. Gástrica Direita
- AGV – A. Gástrica Ventral
- APD – A. Pancreaticoduodenal

- AHD - A. Hepática Direita
- AHE – A. Hepática Esquerda
- AIC - Aa. Ileocecais
- CE – Ceco Esquerdo
- CD – Ceco Direito
- PV – Proventrículo
- V – Ventrículo
- S – Esôfago
- BA – Baço
- LE – Lobo Esquerdo do Fígado
- LD – Lobo Direito do Fígado
- VB – Vesícula Biliar

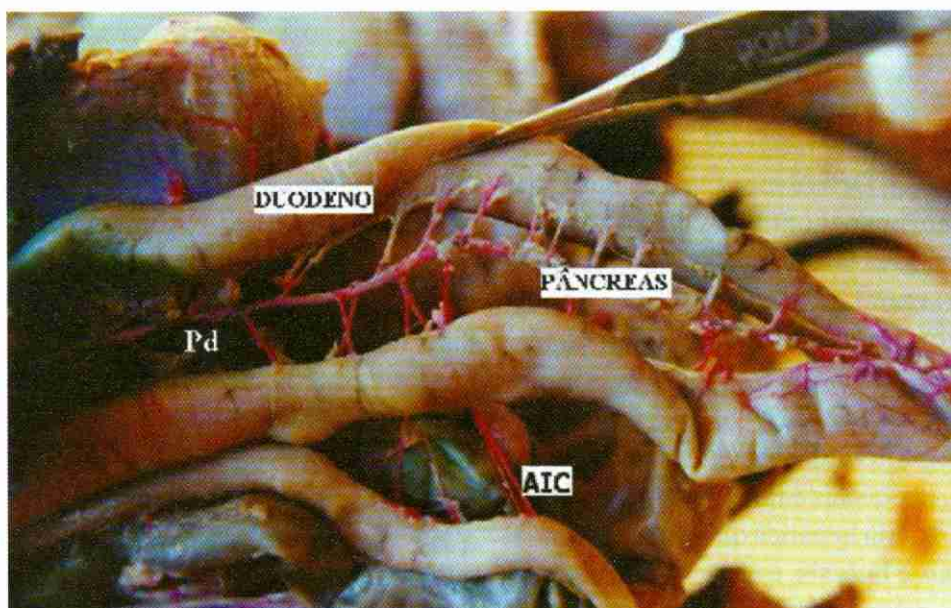


Figura 2 - Vista da cavidade celômica de um exemplar de ave (*Gallus gallus*), da linhagem Label Rouge, evidenciando a artéria pancreaticoduodenal (Pd) emitindo ramos para duodeno e pâncreas e as artérias ileocecais (AIC)

Resultados

A artéria celíaca originou-se da aorta abdominal, sendo o primeiro grande ramo ventral emitido por ela, e dirigiu-se para o antímero direito da cavidade celomática.

Em seu trajeto, enviou ramos para o esôfago, proventrículo, ventrículo (moela), baço, fígado, vesícula biliar, pâncreas, intestino delgado (duodeno, jejuno, íleo) e cecos (figura 1).

Seus primeiros ramos foram para o proventrículo, através das artérias proventriculares dorsais, que percorreram o esôfago, chegaram ao proventrículo e continuaram como artéria gástrica dorsal, fato este observado em todos os exemplares (100%).

Observou-se a artéria esofágica sendo emitida antes da artéria proventricular dorsal em 22 dos exemplares (73,33% +/- 8,1).

Em seguida, a artéria celíaca dividiu-se em ramos direito e esquerdo. O ramo esquerdo emitiu a artéria gástrica ventral, gástrica esquerda e hepática esquerda, irrigando o ventrículo (em suas faces ventral e lateral esquerda) e o fígado.

Em todos os casos o ramo esquerdo enviou a artéria proventricular ventral e ramos para o proventrículo e ventrículo. O número de ramos para o proventrículo variou de um a três, sendo um ramo observado 16 vezes (53,33%, +/-9,1), dois ramos 9 vezes (30%, +/-8,4), três ramos 3 vezes (10%, +/-5,5) e quatro ramos 2 vezes (6,66%, +/-4,5). Para o ventrículo o número de ramos variou de um a três, sendo um ramo 12 vezes (40%, +/-8,1), dois ramos 7 vezes (23,33%, +/-7,7) e três ramos 11 vezes (36,66%, +/-8,8).

Após a emissão da artéria proventricular ventral, o ramo esquerdo enviou, em todos os exemplares, a artéria hepática esquerda. Esta se ramificou, liberando de um a quatro ramos para o fígado, sendo um ramo 8 vezes (26,66%, +/-8,1), dois ramos 16 vezes (53,33%, +/-9,1), três ramos 5 vezes (16,66%, +/-6,8) e quatro ramos 1 vez (3,33%, +/-3,3). Emitiu ainda as artérias gástricas ventrais e gástrica esquerda, em todos os casos.

O ramo direito da artéria celíaca emitiu em seu trajeto as artérias lienais, que irrigaram o baço, e a artéria hepática direita, que além de irrigar o parênquima hepático enviou um ramo cístico (para a vesícula biliar). O número de artérias lienais variou de dois a cinco, sendo duas artérias 6 vezes

(20%, +/-7,3), três artérias 11 vezes (36,66%, +/-8,8), quatro artérias 8 vezes (26,66%, +/-8,1) e cinco artérias 5 vezes (16,66%, +/-6,8). A artéria hepática direita enviou de um a três ramos para o fígado, sendo um ramo 7 vezes (23,33%, +/-7,7), dois ramos 15 vezes (50%, +/-9,1) e três ramos 8 vezes (26,66%, +/-8,1). Para a vesícula biliar ela emitiu de um a dois ramos, sendo um ramo 8 vezes (26,66%, +/-8,1) e dois ramos 22 vezes (73,33%, +/-8,1).

Do ramo direito surgiram ainda ramos que se dirigiram à flexura duodenojejunal ou segmento inicial do jejuno, que são as artérias jejunais. Observou-se neste ponto a primeira anastomose dos ramos jejunais oriundos da artéria hepática direita com os ramos jejunais da artéria mesentérica cranial.

O ramo direito da artéria celíaca liberou ainda um ramo para o duodeno em cinco exemplares (16,66%, +/-6,8) e um ramo para a região íleoecal em um caso (3,33%, +/-3,3).

Em seguida, o ramo direito da artéria celíaca enviou, em todos os exemplares, a artéria gástrica direita, continuando como artéria pancreatoduodenal. Esta última seguiu seu trajeto entre a alça duodenal, emitindo vários ramos aos lobos do pâncreas, que adentraram em seu parênquima ou passaram por este atingindo apenas as paredes do duodeno (figura 2). O número de ramos emitidos pela artéria pancreatoduodenal variou de 20 a 39, sendo 20, 25, 27 e 34 ramos duas vezes (6,66%, +/-4,5), 22, 29, 30 e 39 ramos uma vez (3,33%, +/-3,3), 31 ramos três vezes (10%, +/-5,5); 26 e 28 ramos quatro vezes (13,33%, +/-6,2) e 32 ramos sete vezes (23,33%, +/-7,7).

Em todos os exemplares, a artéria pancreatoduodenal enviou as artérias ileocecais, que irrigaram o íleo e cecos direito e esquerdo. Neste local observou-se a segunda anastomose entre os ramos das artérias ileocecais e ramos ileais da artéria mesentérica cranial, nos segmentos finais do íleo e cecos.

As artérias ileocecais, que são responsáveis pela irrigação do íleo e dos cecos, variaram em número de duas a seis, sendo duas artérias 15 vezes (50%, +/-9,1), três artérias 8 vezes (26,66%, +/-8,1), quatro artérias 7 vezes (23,33%, +/-7,7) e cinco e seis artérias 1 vez (3,33%, +/-3,3). Os ramos dessas artérias se entrelaçaram para atingir o íleo e cecos e variaram

em número. Para o ceco direito variou de dois a sete, sendo dois e quatro ramos 10 vezes (33,33%, +/-8,8), três ramos 7 vezes (23,33%, +/- 7,7) e cinco, seis e sete ramos 1 vez (3,33%, +/- 3,3); para o ceco esquerdo variou de dois a oito ramos, sendo dois ramos 8 vezes (26,66%, +/-8,1), três, quatro e seis ramos 4 vezes (13,33%, +/-6,2), cinco ramos 7 vezes (23,33%, +/-7,7) e oito ramos 1 vez (3,33%, +/-3,3); e para o íleo o número de ramos variou de três a doze, sendo três, sete e nove ramos 3 vezes (10%, +/- 5,5), cinco ramos 11 vezes (36,66%, +/-8,8), seis ramos 6 vezes (20%, +/-7,3) e onze e doze ramos 2 vezes (6,66%, +/-4,5).

Discussão

Quanto à origem da artéria celíaca, observou-se que ela se origina da aorta abdominal, sendo seu primeiro grande ramo ventral, conforme relatado por SISSON & GROSSMAN (1959), EDE (1965), NICKEL *et al.* (1977), SCHWARZE & SCHRÖDER (1972) e GETTY (1981).

Em concordância com BHADURI & BISWAS (1957), SCHWARZE & SCHRÖDER (1972) e NICKEL *et al.* (1977), encontrou-se o ramo esofágico originando-se da artéria celíaca, logo após a sua origem, em 73,33% dos exemplares. Os ramos para o proventrículo, citados por BHADURI & BISWAS (1957), SISSON & GROSSMAN (1959), SCHWARZE & SCHRÖDER (1972), NICKEL *et al.* (1977), BAUMEL (1979), GETTY (1981) e SILVA *et al.* (1996) foram encontrados em todos os exemplares e denominados de artérias proventriculares dorsais. Conforme relatos de BAUMEL *et al.* (1979), encontrou-se em aves da linhagem Label rouge a artéria gástrica dorsal como um prolongamento da artéria proventricular dorsal.

Semelhante às citações de BHADURI & BISWAS (1957), SCHWARZE & SCHRÖDER (1972), BAUMEL (1979), GETTY (1981) e SILVA *et al.* (1996), observou-se a divisão da artéria celíaca em dois ramos, esquerdo e direito.

Quanto aos órgãos supridos pela artéria celíaca, à semelhança do que descrevem SISSON & GROSSMAN (1959), observou-se que ela irriga as porções glandular e muscular do estômago, baço, fígado, parte do intestino delgado e cecos; ao passo que EDE *et al.* (1965) que não abordam

especificamente os órgãos irrigados por esta artéria.

Conforme os relatos de SCHWARZE & SCHRÖDER (1972), encontraram-se as artérias gástricas dirigidas ao proventrículo, as artérias hepática direita e esquerda emitidas ao fígado e a artéria pancreaticoduodenal, como continuação da artéria celíaca, após a emissão da artéria gástrica direita. Já NICKEL *et al.* (1977) relataram o envio das artérias gástricas e sua continuação como artéria gastropancreaticoduodenal, o que não foi observado nesse trabalho.

De acordo com GETTY (1981), encontrou-se a emissão de um ramo para o proventrículo e a divisão da artéria celíaca em dois ramos, o ramo esquerdo irrigando o lobo esquerdo do fígado e o proventrículo, e o ramo direito emitindo as artérias lienais e hepática direita. Esta se dividiu em ramos hepáticos, artérias císticas, artérias duodenais e artérias jejunais, o que se assemelha aos relatos de EDE (1965), NICKEL *et al.* (1977), BHADURI & BISWAS (1957) e SCHWARZE & SCHRÖDER (1972) e BAUMEL (1979). As artérias jejunais, juntamente com os ramos jejunais da artéria mesentérica cranial, anastomosaram-se na região da flexura duodenojejunal, informação esta não mencionada pelos autores consultados. Encontrou-se de um a três ramos para o fígado, sendo de maior ocorrência dois ramos (50%). Para a vesícula biliar verificou-se a emissão de um a dois ramos, as artérias císticas citadas por BAUMEL (1979), GETTY (1981) e SILVA *et al.* (1996).

Em relação à irrigação do proventrículo encontraram-se de um a três ramos, sendo de um ramo a maior frequência (53,33%), conforme citações de BHADURI & BISWAS (1957) e GETTY (1981). Os ramos enviados para o ventrículo, a partir do ramo esquerdo da artéria celíaca, foram denominados de artéria gástrica ventral e gástrica esquerda, e foram observados em todos os exemplares dissecados; informações estas confirmadas por BHADURI & BISWAS (1957), EDE (1965) e BAUMEL *et al.* (1979).

Conforme descrito por BHADURI & BISWAS (1957), EDE (1965), SCHWARZE & SCHRÖDER (1972), NICKEL *et al.* (1977) e GETTY (1981), o baço foi suprido pelas artérias lieais, que nesta oportunidade variou em número de duas a cinco, sendo que a maior frequência foi de três artérias (36,66%).

O número de ramos gástricos aqui mencionados não foi relatado pelos autores consultados. Em relação à descrição da artéria pancreaticoduodenal, os autores concordam entre si que é uma continuação final do ramo direito da artéria celíaca e que irriga o pâncreas e duodeno, fato este também consignado neste trabalho.

As artérias ileocecais, originadas da artéria pancreaticoduodenal, são citadas por EDE (1965), SCHWARZE & SCHRÖDER (1972), NICKEL *et al.* (1977) e GETTY (1981). No material ora utilizado encontrou-se uma variação de duas a seis artérias ileocecais, distribuídas no terço proximal e médio da artéria pancreaticoduodenal. Observou-se ainda a ocorrência de anastomoses entre as artérias ileocecais e as artérias ileais da artéria mesentérica cranial, nos segmentos finais do íleo e cecos, fato este não citado na literatura consultada.

Conclusões

Após o estudo da origem, ordenação, ramificação e distribuição da artéria celíaca, em *Gallus gallus* da linhagem Label rouge (figura 1), concluiu-se que:

- a artéria celíaca origina-se como primeiro ramo da aorta abdominal, em sua face ventral;
- em seu trajeto, a artéria celíaca envia ramos para o esôfago, proventrículo, ventrículo, fígado, vesícula biliar, baço, duodeno, pâncreas, jejuno, íleo e cecos;
- o ramo esquerdo da artéria celíaca emite as artérias gástrica ventral, gástrica esquerda, proventricular ventral e hepática esquerda;
- o ramo direito da artéria celíaca emite as artérias lienas, gástrica direita, vesicular, pancreaticoduodenal, ileocecais e jejunais;
- a artéria esofágica ocorreu em 73,33 % dos espécimes;
- a artéria jejunal foi encontrada em todos os exemplares;
- em 16,66 % dos casos ocorreu a emissão de um ramo duodenal, a partir do ramo direito da artéria celíaca, e de um ramo para a região ileocecal em 3,33

% dos casos;

- a artéria pancreaticoduodenal foi a que teve maior número de ramificações, enviando de 20 a 39 ramos para a região do pâncreas e duodeno;
- ramos jejunais, oriundos da artéria hepática direita, anastomosaram-se com ramos jejunais da artéria mesentérica cranial;
- anastomoses dos ramos das artérias ileocecais com os ramos ileais da artéria mesentérica cranial foram observados nos segmentos finais do íleo.

Agradecimentos

Ao CNPq e à Faculdade de Medicina Veterinária da Universidade Federal de Uberlândia pelos auxílios e bolsas concedidas.

Referências

- BAUMEL, J.J.; KING, A. S.; LUCAS, A. M.; BREAZILE, J. E.; EVANS, H. E. *Nomina Anatomica Avium*. London: Academic Press, 1979. p. 360-61
- BHADURI, J. L.; BISWAS, B.; DAS, SK. The arterial system of the domestic pigeon (*Columba livia Gmelin*). *Anat. Anz n.* 104, 1957 p. 1-14.
- EDE, D. A. *Anatomia de las aves*, Zaragoza: Acribia, 1965. p. 86-88.
- GETTY, R. *Sisson & Grossman-anatomia dos animais domésticos*. 5. Ed. Rio de Janeiro: Interamericana, 1981. P. 1863.
- NICKEL, R.; SCHUMER, A.; SEIFERLE, E. *Anatomy of the domestic birds*. Berlin: Verlag Paul Parey, 1977. P. 95.
- SCHWARZE, E.; SCHRÖDER, L. *Compêndio de anatomia veterinária*. Zaragoza: Acribia, 1972. v.5, p. 145.
- SILVA, F. O. C.; SEVERINO, R. S.; SANTOS, A. L. Q.; DRUMMOND, S. S.; BOMBONATO, P. P.; SANTANA, M. I. S. Origem e Distribuição da Artéria Celíaca em Aves (Matrizes de Corte Linhagem Ross). In: *Panvet*, 15.; 1996, Campo Grande. *Anais...* Campo Grande: 1996. P. 112.
- SISSON, S.; GROSSMAN, J. D. *Anatomia de los animales domésticos*. 4 ed. Barcelona, Salvat: 1959. P. 704-5.

Recebido para publicação em 18/10/00.

Received for publication on 18 October 2000.

Recebido para publicación en 18/10/00.

Acceto para publicação em 05/04/01.

Accepted for publication on 05 april 2001.

Accepto para publicación en 05/04/2001.